

# Tiroides Ectópica Lingual. Caso Clínico

## Lingual Ectopic Thyroid. Clinical Case

Recibido 08/01/2022

Aceptado 21/03/2022

Rodríguez DA, Ossola CA, Elverdin JC

Universidad de Buenos Aires  
Facultad de Odontología  
Cátedra de Fisiología  
Buenos Aires, Argentina

### RESUMEN

La tiroides ectópica lingual es una patología muy poco frecuente, producida por la detención en el descenso normal de la glándula durante el desarrollo embriionario. La localización lingual de tejido tiroideo es la más común entre las tiroides ectópicas o aberrantes. Esta enfermedad puede ser asintomática pero, cuando los signos y síntomas están presentes, guardan estrecha correlación con la localización de la lesión y son proporcionales a su tamaño. El diagnóstico debe realizarse clínicamente y con el complemento de estudios por imágenes y endocrinológicos. En los análisis de laboratorio se debe incluir dosaje de las hormonas TSH, T4 libre y T3, vinculadas con la función tiroidea. Las biopsias deben evitarse ya que causan desequilibrio en la producción hormonal de la glándula y peligro de profusas hemorragias. En este artículo se desarrolla una descripción de las generalidades de la tiroides ectópica lingual, y se presenta un caso clínico de un niño con un tumor lingual, que fue derivado por su médica pediatra a cirugía para realizar una biopsia. Asimismo, se comenta la importancia que tiene para el odontólogo conocer esta patología a fin de poder evitar sus posibles complicaciones.

**Palabras clave:** tiroides lingual, tejido tiroideo ectópico benigno, tiroides ectópica, nódulo tiroideo lingual, ectopías tiroideas.

### ABSTRACT

Lingual thyroid is a rare disorder produced by a failure in the descent of thyroid gland to its normal position during embryological development. Lingual localization of thyroid tissue is the most common among the ectopic or aberrant thyroids. This condition can be asymptomatic, although when symptoms take place, they are connected to the lesion location and depend on its size. Diagnosis should be made clinically and complemented with imaging and endocrine studies. Laboratory analysis must include dosage of TSH, free T4 and T3, thyroid function-linked hormones.

Due to the possible imbalance in the gland hormone production and the risk of massive bleeding, biopsy should be avoided. In this article, a brief description of lingual ectopic thyroid generalities is developed and a clinical case of a 7-years old child is provided. Additionally, dentistry importance of knowing this condition is commented, in order to prevent its possible complications.

**Keywords:** lingual thyroid, benign ectopic thyroid tissue, ectopic thyroid, lingual thyroid node, thyroid ectopia.

## INTRODUCCIÓN

La tiroides ectópica se define como la presencia de tejido tiroideo en un sitio anatómico diferente a su localización pretraqueal. Esta localización anormal se debe a una alteración embrionaria, en la cual el descenso de la glándula tiroides desde la base de la lengua hasta su posición anatómica habitual no se desarrolla correctamente. Aunque su prevalencia en la población es baja, la tiroides ectópica constituye la anomalía tiroidea más común, siendo cuatro veces más frecuente en mujeres que en hombres (Neves et al, 2010; Roslenda et al, 2011).

Normalmente, la glándula tiroides pesa unos 20 gramos y está formada por dos lóbulos piramidales unidos por un istmo situado a la altura del cartílago cricoides. Es la glándula endocrina más grande del organismo y posee una abundante irrigación. La unidad funcional es el folículo tiroideo, en donde se encuentran las células foliculares que, al ser estimuladas por la hormona tirotrópica hipofisaria, secretan las hormonas T3 y T4. Las hormonas tiroideas participan activamente en la inducción de calor, regulan el metabolismo intermedio y participan en las funciones cardiovasculares y en el desarrollo neuronal del sistema nervioso central (Dvorkin et al, 2010).

La tiroides ectópica puede presentarse en sitios muy variados. Estos pueden tener relación directa con el trayecto embriológico que realiza la glándula desde el foramen caecum, o agujero ciego, hasta su ubicación pretraqueal, pudiendo hallarse emplazamientos lingual, cervical y prelaríngeo. La tiroides lingual es el fallo completo en la migración con ausencia total de tejido tiroideo funcional en su posición cervical habitual. El fallo incompleto origina tiroides ectópicas en zonas altas del cuello, como por ejemplo, la sublingual. A este grupo de anomalías se las conoce como ectopías tiroideas típicas o clásicas y son las disgenesias más comunes de la tiroides, representando un 90% de los casos (McCouly de Vries, 2009).

Sin embargo, en ocasiones el tejido tiroideo puede aparecer fuera de la línea de descenso en el proceso de desarrollo embrionario, alcanzando una ubicación intratraqueal, retrotraqueal, intralaríngea, subesternal, esofágica o mediastínica, e incluso en áreas más

alejadas como el interior de ganglios linfáticos, vainas carótideas, vainas yugulares, quistes branquiales laterales, ovarios, etc. (Betancourt et al, 2010). Las localizaciones de este tipo son menos frecuentes y de etiología poco clara, y reciben en conjunto el nombre de ectopías tiroideas atípicas o accesorias.

Una de las presentaciones más frecuentes de la tiroides ectópica es la tiroides lingual, definida como la presencia de tejido tiroideo en la línea media de la base de la lengua. Se considera que el Dr. Hickman fue el primero en describir esta patología en el año 1869, refiriéndose a un caso donde se produjo el fallecimiento de un neonato de sexo femenino por asfixia, a causa de una tiroides lingual (Kamat et al, 1979). Si bien la etiología es desconocida, se han postulado distintas teorías. Una de ellas propone que la acción de inmunoglobulinas anti-tiroideas maternas detiene el descenso normal de la glándula en el desarrollo embrionario, inducido por la hormona tirotrópica (TSH). Este supuesto parece sustentarse en la presencia de una alta incidencia de patologías tiroideas en las madres de los pacientes con tiroides ectópica lingual. Otra teoría plantea que existe una relación directa entre la tiroides lingual y la mutación de genes que participan en el desarrollo tiroideo, como *Titfl/Nkx2-1*, *PAX8*, *FOXE1* y *TSHr* (Rocha-Ruiz et al, 2008). La incidencia general es baja, variando según algunos autores entre 1:3.000 a 1:10.000 la relación casos por habitantes. Asimismo, estudios post mortem han mostrado una frecuencia del 10% de tejido tiroideo remanente en lengua, lo cual indicaría que quizás esta patología es más común que lo indicado (Betancourt et al, 2010). Si bien esta afección puede manifestarse en cualquier momento de la vida y ser asintomática, generalmente los signos y síntomas que llevan a su diagnóstico son más comunes durante la pubertad y el embarazo. En estos períodos, existe un aumento en la demanda metabólica de hormonas tiroideas, y mayores niveles de TSH, lo que provoca un incremento del tamaño del tejido glandular, situación que favorece la aparición de las manifestaciones, dado que éstas suelen guardar relación con el tamaño y la localización de la lesión (Singhal et al, 2011).

Como se mencionó, esta patología puede presentarse como un tumor benigno o nódulo que se sitúa más frecuentemente en el dorso de la lengua o en el espesor de ella y habitualmente en relación a su línea media. En un 70% de los casos, la glándula se encuentra ausente a la palpación en la zona de ubicación normal. Cuando existen síntomas, estos suelen ser disfagia, sensación de cuerpo extraño, molestias y dolores linguales, ulceraciones, hemorragias, disfonía, ronquidos, tos, distintos grados de dificultad respiratoria y apneas con somnolencia diurna (Toso et al, 2009; Lin et al, 2009; Orbelo et al, 2011). En los análisis de laboratorio, el 70% de los pacientes son hipotiroideos y, de éstos, el 10% muestran mixedema juvenil o cretinis-

mo, presentándose atraso en el crecimiento y retraso mental. También puede observarse eutiroidismo o hipotiroidismo con niveles normales o bajos de las hormonas tiroideas T3 y T4 y niveles altos de TSH y tiroglobulina. El hipertiroidismo, aunque infrecuente, también ha sido descrito en algunos casos (Kamat et al, 1979; Majumdar y Mastrandrea, 2010).

Las manifestaciones bucales de la enfermedad se relacionan con la localización de la lesión.

Cuando se encuentra en el espesor de la lengua puede pasar inadvertida, o bien, evidenciarse como un nódulo submucoso en la base de ella con un tamaño que varía desde unos milímetros hasta varios centímetros. En el dorso de la lengua se puede presentar como un tumor cubierto por mucosa normal, con un color rojo o violáceo, asintomático, de superficie suave, liso o lobulado, con consistencia firme, elástica y con un puntillado rojo brillante en su superficie, relacionado a su vascularización. La estructura puede estar circunscripta, pero la mayoría de los casos se encuentra tejido tiroideo interdigitándose con músculo esquelético y glándulas salivales menores en la base de la lengua. Por otro lado, es frecuente que presente tejido tiroideo embrionario, tejido tiroideo maduro o una combinación de ambos. Asimismo, el tejido tiroideo ectópico presenta un muy bajo riesgo de degeneración maligna, siendo esta probabilidad similar a la de la glándula tiroidea normal (Bhojwani et al, 2012; Pérez et al, 2003).

El diagnóstico debe hacerse clínicamente y complementarse con estudios por imágenes. Cualquier masa o engrosamiento ubicado en el tercio posterior de la lengua y a nivel de la línea media debe ser considerado como una posible tiroides lingual. Los estudios por imágenes indicados incluyen, fundamentalmente, la centellografía con tecnecio 99m (Tc99) o yodo-131 (I131), la cual muestra la captación de cualquiera de los radioisótopos por parte del tejido tiroideo. Cuando existe tiroides lingual, este método muestra actividad o captación del radionucleótido en la base de la lengua y ausencia aparente de actividad en la posición normal de la glándula en el cuello. También se encuentra indicada la resonancia magnética nuclear, técnica que brinda una adecuada y precisa demarcación de la lesión con excelente definición de los tejidos blandos circundantes. En general, los estudios por imágenes evitan la necesidad de realizar una biopsia diagnóstica, la cual implica un serio riesgo de hemorragia incoercible, así como la posibilidad de ocasionarse desequilibrio en la producción hormonal de la glándula. Por otro lado, resulta de suma importancia realizar el diagnóstico diferencial con quistes del conducto tirogloso, teratoma, quiste dermoide, hemanangioma, linfangioma, lipoma, papilomas, granuloma, mucocelo, tumores de glándulas salivares menores, linfomas, divertículo de Zenker, carcinoma y otras patologías malignas (Gonzalez, 2020).

No existe un consenso total en la literatura respecto de la conducta terapéutica a seguir, dada la escasa prevalencia de esta condición y el bajo número de publicaciones. Sin embargo, puede establecerse que el tratamiento depende del tamaño de la lesión, de los síntomas, de la función tiroidea, de la edad del paciente y de la presencia o no de tumores, entre otros factores. Pacientes eutiroideos con tiroides linguales asintomáticas deben ser vigilados regularmente sin necesidad de tratamiento. Si una tiroides lingual no causa síntomas obstructivos, en principio no existe necesidad de tratamiento quirúrgico, y si presenta síntomas de hipotiroidismo puede ser tratado únicamente con suplementos de hormonas tiroideas. El objetivo es disminuir los niveles de TSH y eliminar así el estímulo excesivo del crecimiento glandular.

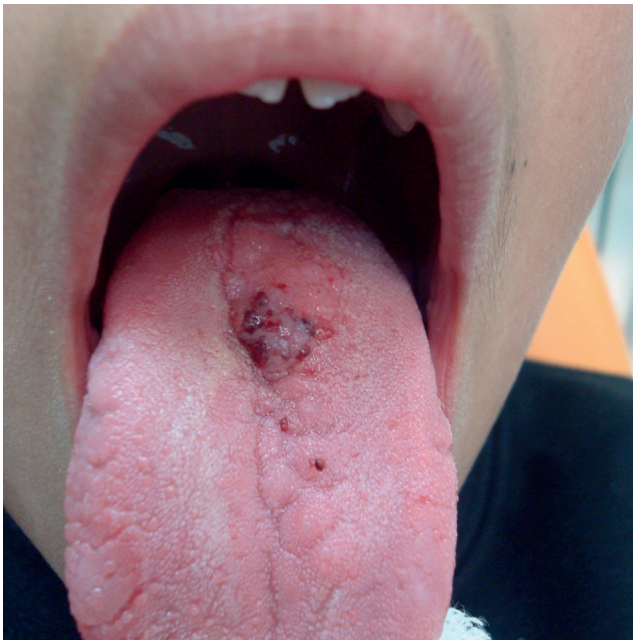La ablación con dosis terapéuticas de I131 radiactivo es un método alternativo de tratamiento, aunque particularmente contraindicado en niños, y mujeres en edad fértil. El tratamiento quirúrgico debe ser considerado en los siguientes casos: cuando el tamaño de la lesión es tal que provoca síntomas obstructivos o hemorrágicos, cuando existe sospecha de malignidad, y en casos en los que los síntomas iniciales empeoran tras la terapia supresora. Cuando la tiroides lingual está asociada con tejido tiroideo funcional en su localización habitual, la escisión total es curativa; en cambio, cuando aquel no existe, el reimplante del tejido tiroideo ectópico extirpado resulta adecuado para evitar el desarrollo de un estado hipotiroideo que precise aporte hormonal tiroideo de por vida. Sin embargo, en pacientes sintomáticos, el tratamiento conservador con hormona tiroidea debe ser administrado previamente al tratamiento quirúrgico con el objetivo de reducir el nivel de TSH y el tamaño tumoral (Cunningham et al, 2011; Amry Monib, 2011; Betancourt et al, 2010).

### CASO CLÍNICO

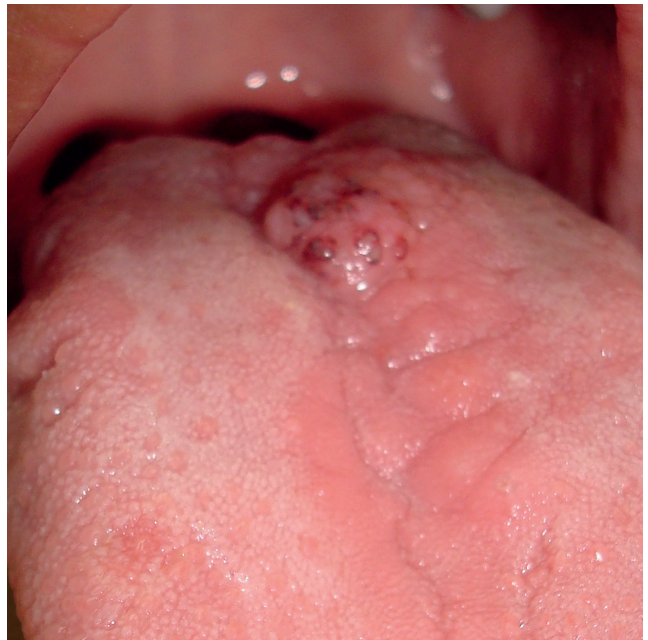Se presenta a la atención un paciente de sexo masculino, de 7 años de edad, de nacionalidad argentina y sin antecedentes familiares ni personales de trastornos de salud de relevancia. El paciente concurre acompañado por su madre, luego de ser derivado por su médica pediatra para realizar una biopsia sobre una lesión tumoral en el dorso de lengua.

A la inspección clínica se detecta un tumor único en el dorso de lengua, de forma oval, con límites difusos, indoloro, de 2 cm de diámetro anteroposterior y 1,5 cm de ancho, con superficie rugosa, de color rosado y con puntillado violáceo (Figura 1). A la palpación se presenta indurado y adherido a planos profundos. El paciente no presentaba síntomas.

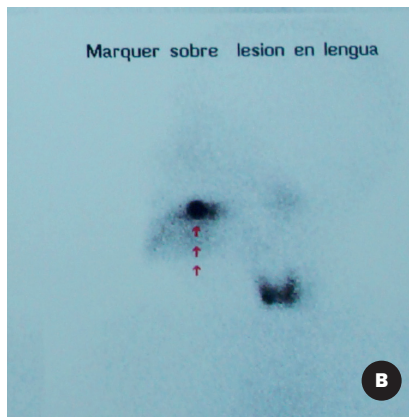
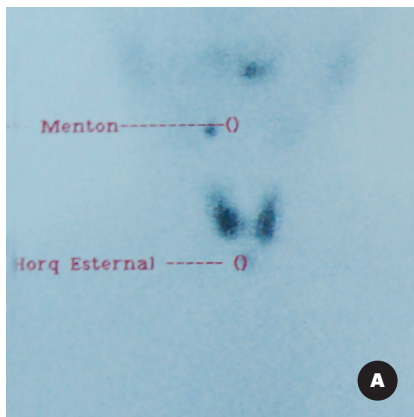Si bien la lesión lingual había estado presente desde la primera infancia del niño, ella fue incrementando su tamaño con el paso del tiempo. En las consultas médicas, los pediatras dieron escasa importancia a la



**FIGURA 1.** Inspección clínica de la lesión en el dorso lingual



**FIGURA 2.** A mayor aumento se observan los límites difusos, superficie rugosa y puntillado violáceo



**FIGURA 3.** A: Imagen frontal de estudio centellográfico mostrando tejido tiroideo lingual. B: Imagen de perfil de estudio centellográfico mostrando tejido tiroideo lingual

lesión: algunos de ellos la asociaron con la posibilidad de un uso excesivamente prolongado del chupete. No obstante, la última profesional en atenderlo mostró una mayor preocupación por el asunto y realizó la derivación con el propósito de efectuar una biopsia. El diagnóstico clínico inicial que efectuamos fue de tiroides ectópica lingual (Figura 2). Como consecuencia, se indicó realizar una interconsulta con el médico endocrinólogo para evaluar el estado hormonal tiroideo, al mismo tiempo que se solicitó un estudio por imágenes centellográfico de tiroides con Tc99, con el propósito de confirmar el diagnóstico.

El estudio centellográfico arrojó un resultado positivo compatible con tejido tiroideo lingual (Figuras 3A y B). Por otra parte, la evaluación endocrinológica relacionada con la fisiología tiroidea del paciente informó parámetros normales para su edad. En base a la evaluación conjunta de los análisis clínico, por imágenes y endocrinológico, se tomó la decisión de no efectuar ningún tipo de intervención quirúrgica e implementar un plan de tratamiento basado fundamentalmente en realizar controles endocrinológicos y clínicos bucales de manera semestral. El objetivo de este tratamiento estuvo orientado a evaluar en forma sistemática y periódica la función glandular, en

especial, teniendo en cuenta las etapas del desarrollo del individuo, donde los requerimientos hormonales alcanzan mayor significación, al mismo tiempo que se evitan las complicaciones que podrían producirse como consecuencia de las intervenciones quirúrgicas sobre la lesión.

## CONCLUSIÓN

La importancia de conocer la tiroides ectópica lingual para el odontólogo, radica principalmente en la posibilidad de ser descubierta en el examen odontológico de rutina. Síntomas como disfagia, disfonía, disnea y hemorragia pueden hallarse con relativa constancia cuando se presenta esta infrecuente afección. La aparición de alguno de estos síntomas, junto con una formación anormal en el dorso de la lengua, son indicios que podrían orientar hacia un diagnóstico presuntivo de tiroides lingual. Por otro lado, la detección precoz en cuadros de hipotiroidismo puede evitar la aparición de alteraciones graves en el desarrollo físico y mental del niño. El diagnóstico precoz también es muy importante para posibilitar la prevención de complicaciones como hemorragias y obstrucción de vías aéreas superiores, situaciones que podrían llegar a poner en riesgo la vida del paciente.

El presente caso aporta más evidencia sobre la utilidad y la ventaja de los estudios por imágenes con radioisótopos en el diagnóstico de la tiroides lingual funcional, dado que identifican con excelente especificidad el origen glandular de la lesión, de forma simple y no invasiva. Asimismo, emerge con suma importancia la necesidad de recordar que, en nuestra opinión, las biopsias están contraindicadas por el peligro de hemorragias intensas, así como también por el desequilibrio hormonal que pudieran ocasionar. Sin embargo, cuando existiera sospecha de un tejido tiroideo no funcional, es decir, aquel que no capta a los isótopos radiactivos, puede realizarse una biopsia por aspiración con aguja fina para arribar al diagnóstico exacto. En el caso clínico presentado, dado que el paciente se presentaba asintomático, con un perfil hormonal normal y la lesión bucal no causaba obstrucción, estimamos que la intervención quirúrgica habría implicado un riesgo por la posibilidad de hemorragia, en tanto que el beneficio terapéutico no habría sido significativo. De esta manera, aplicamos un enfoque conservador, manteniendo controles periódicos, y reservando la intervención quirúrgica exclusivamente a una situación de última instancia frente a variaciones en las manifestaciones clínicas.

Finalmente, insistimos en la importancia del conocimiento de la tiroides lingual para el odontólogo general. El examen clínico de la lengua suele ser una de las vías principales para el hallazgo de ésta y otras lesiones que afectan tanto la salud de la cavidad bucal como la del resto del organismo.

## REFERENCIAS

- Amr, B., y Monib, S. (2011). Lingual thyroid: a case report. *International Journal of Surgery Case Reports*, 2(8), 313–315. <https://doi.org/10.1016/j.ijscr.2011.10.004>
- Betancourt, A. F., Bonnet, I. I., Benedetti-Padrón, I. y Sáenz, J. C. (2010). Tiroides lingual, revisión del tema. *Revista Colombiana de Cirugía*, 25(3), 231–236. <http://www.scielo.org.co/pdf/rcci/v25n3/v25n3a8.pdf>
- Bhojwani, K.M., Hegde, M.C., Alva, A. y Vishwas, K.V. (2012). Papillary carcinoma in a lingual thyroid: an unusual presentation. *Ear, Nose, & Throat Journal*, 91(7), 289–291.
- Cunningham, C.L., Vilela, R.J., y Roy, S. (2011). Radiofrequency ablation as a novel treatment for lingual thyroid. *International Journal of Pediatric Otorhinolaryngology*, 75(1), 137–139. <https://doi.org/10.1016/j.ijporl.2010.10.022>
- Dvorkin, M. A., Cardinali, D. P. y Iermoli, R. H. (Dir.). (2010). *Best & Taylor: bases fisiológicas de la práctica médica* (14ta ed. en español). Panamericana.
- Gonzalez, M.E. (2020). Obstructive lingual thyroid. *Clinical Case Reports*, 8(10), 2071–2072. <https://doi.org/10.1002/ccr3.3036>
- Kamat, M. R., Kulkarni, J. N., Desai, P. B., y Jussawalla, D. J. (1979). Lingual thyroid: a review of 12 cases. *The British Journal of Surgery*, 66(8), 537–539. <https://doi.org/10.1002/bjs.1800660805>
- Lin, W. N., Lee, L. A., Wang, C. C., y Li, H. Y. (2009). Obstructive sleep apnea syndrome in an adolescent girl with hypertrophic lingual thyroid. *Pediatric Pulmonology*, 44(1), 93–95. <https://doi.org/10.1002/ppul.20951>
- Majumdar, I., y Mastrandrea, L.D. (2010). Lingual thyroid as a cause of primary hypothyroidism: congenital hypothyroidism in the neonatal period and beyond. *Clinical Pediatrics*, 49(9), 885–888. <https://doi.org/10.1177/0009922810364660>
- McCoul, E.D., y de Vries, E.J. (2009). Concurrent lingual thyroid and undescended thyroglossal duct thyroid without orthotopic thyroid gland. *The Laryngoscope*, 119(10), 1937–1940. <https://doi.org/10.1002/lary.20579>

Neves, M., Azevedo, P., y Rodrigues e Rodrigues, M. (2010). Tiroides lingual: un hallazgo casual. *Acta Otorrinolaringológica Española*, 61(1), 87–88. <https://doi.org/10.1016/j.otorri.2009.01.011>

Orbello, D., Ekbom, D. C., y Thompson, D. M. (2011). Dysphonia associated with lingual thyroid gland and hypothyroidism: improvement after lingual thyroidectomy. *The Annals of Otology, Rhinology, and Laryngology*, 120(12), 775–779. <https://doi.org/10.1177/000348941112001202>

Pérez, J. S., Muñoz, M., Naval, L., Blasco, A., y Díaz, F. J. (2003). Papillary carcinoma arising in lingual thyroid. *Journal of Cranio-Maxillo-Facial Surgery*, 31(3), 179–182. [https://doi.org/10.1016/s1010-5182\(03\)00032-5](https://doi.org/10.1016/s1010-5182(03)00032-5)

Rocha-Ruiz, A., Beltrán, C., Harris, P. R., Orellana, P., García, C., y Martínez-Aguayo, A. (2008). Tiroides lingual como causa de disfagia: Caso clínico [Disphagia caused by a lingual thyroid: report of one case]. *Revista Médica de Chile*, 136(1), 83–87. <http://dx.doi.org/10.4067/S0034-98872008000100010>

Roslenda, A.R., Salina, H., Gopalan, K.N. y PrimashaPutra, S.H.A. (2011). Functional lingual thyroid in an adolescent female: a case report and brief literature review. *Bangladesh Journal of Medical Science*, 10(3), 216–219. <https://doi.org/10.3329/bjms.v10i3.8370>

Singhal, P., Sharma, K.R., y Singhal, A. (2011). Lingual thyroid in children. *Journal of the Indian Society of Pedodontics and Preventive Dentistry*, 29(3), 270–272. <https://doi.org/10.4103/0970-4388.85840>

Toso, A., Colombani, F., Averono, G., Aluffi, P., y Pia, F. (2009). Lingual thyroid causing dysphagia and dyspnoea. Case reports and review of the literature. *Acta Otorhinolaryngologica Italica*, 29(4), 213–217. <https://www.ncbi.nlm.nih.gov/pmc/articles/PMC2816370/>

### CONFLICTOS DE INTERÉS

Los autores declaran no tener ningún conflicto de interés.

### Dirección para correspondencia

Cátedra de Fisiología  
Facultad de Odontología  
Universidad de Buenos Aires  
Marcelo T. de Alvear 2142  
Ciudad Autónoma de Buenos Aires, C1122AA  
caossola@hotmail.com

La Revista de la Facultad de Odontología de la Universidad de Buenos Aires se encuentra bajo una Licencia Creative Commons Atribución-NoComercial-SinDerivadas 2.5 Argentina

