

# Diagnóstico y Tratamiento de las Fístulas Cutáneas Odontogénicas: Revisión Sistemática

## Diagnosis and Treatment of Odontogenic Cutaneous Sinus Tracts: Systematic Review

Recibido 20/07/2021

Aceptado 02/11/2021

Labarta AB, Garaygorta MA, Ibarlucea S,  
Rebisso SM, Sierra LG

Universidad de Buenos Aires  
Facultad de Odontología  
Cátedra de Endodoncia  
Buenos Aires, Argentina

### RESUMEN

Se realizó una revisión sistemática de la literatura científica en relación con las variantes de tratamiento que recibieron las piezas dentarias permanentes asociadas a la presencia de una fístula cutánea. Se incluyeron reportes de casos clínicos en inglés, publicados en los últimos diez años. Se obtuvieron 481 artículos, 359 excluidos por escasez de datos en título e incumplimiento de criterios de selección. Se excluyeron 89 por carecer de tratamiento. Se incluyeron 33 artículos. Se analizaron fístulas de 45 piezas dentarias, superiores e inferiores, anteriores y posteriores. En base a los resultados obtenidos se llegó a la conclusión de que las fístulas cutáneas faciales de origen odontogénico se diagnostican de manera errónea; esto conduce a un tratamiento inadecuado y secuela estéticas. Realizar un correcto diagnóstico y adecuado plan de tratamiento permite una curación rápida y predecible. Los hallazgos obtenidos establecen que realizar un correcto tratamiento endodóntico en la pieza afectada, es la terapéutica adecuada para lograr el cierre definitivo de la fístula, sin necesidad de tratar quirúrgicamente la misma.

**Palabras Clave:** endodoncia, origen odontogénico, fístula cutánea, maxilar inferior, maxilar superior.

### ABSTRACT

A systematic review of the scientific literature was carried out in relation to the variants of treatment received by permanent teeth associated with the presence of a cutaneous sinus tract. Clinical case reports in English, published in the last ten years, were included. A total of 481 articles were obtained, 359 were excluded due to lack of title data and non-compliance with selection criteria. 89 were excluded due to lack of treatment. 33 articles were included.

Cutaneous sinus tracts of 45 teeth, upper and lower, anterior and posterior, were analyzed. Based on the results obtained, it was concluded that facial cutaneous sinus tracts of odontogenic origin are misdiagnosed, leading to inadequate treatment and aesthetic sequelae. Carrying out a correct diagnosis and adequate treatment plan allows a quick and predictable healing. The findings obtained establish that performing a correct endodontic treatment in the affected piece is the appropriate therapy to achieve the definitive closure of the cutaneous sinus tract, without the need to surgically treatment.

**Key words:** endodontics, odontogenic origin, cutaneous sinus tract, maxilla, mandibular.

## INTRODUCCIÓN

Las fístulas cutáneas odontogénicas son trayectos sinuosos que provienen de un foco infeccioso de origen dentario y drenan en la cara o el cuello de la persona que las padece (Giménez-García et al., 2015). Comúnmente son mal diagnosticadas y el tratamiento indicado suele no ser el adecuado, por eso es importante conocer su correcta etiología (de França et al., 2014). La mayoría de los casos de fístulas faciales o de cuello que no curan luego de un tratamiento establecido, son de origen dentario. El 50% de estos pacientes han recibido intervenciones quirúrgicas y varios tratamientos con antibióticos, lo que desarrolla resistencia bacteriana y recurrencia (Asnnaashari et al., 2017). Entre las causas más frecuentes están la caries y los traumatismos dentarios, que son la vía de invasión bacteriana más frecuente del tejido pulpar (Gupta et al., 2011). Si el tratamiento no se inicia en esta etapa, la pulpa se necrosa y la infección se extiende hacia la zona perirradicular, provocando una periodontitis apical (Chen et al., 2016). Los procesos inflamatorios e inmunológicos inducen la reabsorción ósea y dan lugar a la formación de la fístula odontogénica que puede ser intra o extraoral, según sea el tejido óseo que proporcione menor resistencia (Kivilcim et al., 2018).

La mayoría de las fístulas odontogénicas son intraorales o mucosas (Sisodia y Manjunath, 2014), y la pieza dentaria que las origina debe ser identificada, ya que la fístula puede aparecer lejos de su sitio de origen y más de una pieza dentaria puede estar involucrada y asociada con ella (Yi et al., 2017).

El 80% de los casos de fístulas cutáneas reportados en la literatura están asociados a piezas dentarias inferiores y sólo el 20% corresponde a piezas del maxilar superior (Giménez-García et al., 2015; Gupta et al., 2011; Haifa et al., 2017). Las áreas más afectadas son el mentón y la región submentoniana, pero también se describen en las mejillas, pliegue nasolabial y ángulo interno del ojo (Ranjithkumar et al., 2019).

La localización del orificio de desembocadura depen-

de de la pieza afectada, de la orientación del ápice de la raíz y de factores específicos como la virulencia de los microorganismos (Sotiropoulos y Farmakis, 2014). La presencia de un solo orificio de desembocadura es lo más común; no obstante, se pueden presentar fístulas múltiples o bilaterales; esto último se asocia con fractura vertical de la raíz (Sammur et al., 2013).

El examen clínico, radiográfico y tomográfico facilita la localización de la pieza involucrada, evitando terapias quirúrgicas y antibióticas innecesarias (Sammur et al., 2013). Es imprescindible realizar un examen intraoral minucioso para establecer un correcto diagnóstico. El clínico debe evaluar la presencia de caries o enfermedad periodontal, teniendo en cuenta que el diente afectado puede tener una apariencia normal (Tian et al., 2015).

Clínicamente, la fístula odontogénica se presenta como un nódulo blando y depresible, adherido a las estructuras subyacentes, con una abertura central por donde drena una secreción purulenta. A la palpación, los tejidos que rodean la fístula revelan un trayecto acordonado unido al hueso alveolar en la región del diente que se sospecha es el afectado (de França et al., 2014). Debido a que las piezas dentarias con pulpa necrótica pueden tener una apariencia normal o en ocasiones presentar leves alteraciones en el color, se deben realizar estudios radiográficos o tomográficos que contribuyan al diagnóstico (Tian et al., 2015).

Las radiografías panorámicas o periapicales muestran una radiolucidez a nivel apical del diente afectado (Giménez-García et al., 2015). Sin embargo, cuando éstas no permitan localizar a la pieza dentaria que la origina, un fístulograma o una fistulografía puede ayudar a realizar el diagnóstico certero (Tian et al., 2015).

El diagnóstico diferencial debe realizarse con lesiones traumáticas, infecciones bacterianas no odontogénicas, como foliculitis, neoplasias, presencia de cuerpo extraño, granuloma piógeno, tuberculosis cutánea crónica, osteomielitis y actinomicosis, entre otras afecciones (Tian et al., 2015; Özlek et al., 2020). Establecido el correcto diagnóstico, el tratamiento es simple y efectivo (Gupta et al., 2011). La primera elección es un tratamiento endodóntico o la exodoncia de la pieza afectada, según sea el caso (Sisodia y Manjunath, 2014). Cuando el origen está en el conducto de una raíz contaminada, la fístula por lo general cura espontáneamente después de un tratamiento endodóntico bien realizado, y no requiere de ningún tratamiento complementario (Sammur et al., 2013).

El objetivo de este estudio fue realizar una revisión sistemática de la literatura científica de los últimos diez años, en relación con el diagnóstico y las distintas variantes de tratamiento que recibieron las piezas dentarias permanentes, asociadas a la presencia de una fístula cutánea.

## MATERIALES Y MÉTODOS

Se realizó una búsqueda bibliográfica exhaustiva de artículos en inglés publicados en los últimos diez años en PubMed (MEDLINE), Cochrane, Lilacs y en la base de datos Scopus (entre marzo y agosto de 2020), utilizando las siguientes palabras clave: endodontics, odontogenic origin, cutaneous sinus tract, maxilla, mandibular.

Se emplearon los operadores booleanos AND con el fin de obtener artículos que incluyeran dos o más de los términos empleados, y NOT para restringir la búsqueda y para descartar estudios con otros tipos de fístulas que no fueran odontogénicas. Se incluyeron únicamente ensayos aleatorios controlados, estudios comparativos no aleatorizados, estudios de cohortes y series de casos clínicos que describían el diagnóstico, la etiología y tratamiento de piezas dentarias permanentes, superiores e inferiores, con presencia de fístula cutánea. No se tuvieron en cuenta las piezas supernumerarias de los distintos sectores, y fueron excluidos los artículos que reportaban fístulas mucosas, transperiodontales, fístulas cutáneas originadas en piezas temporarias y los que no especificaban el tipo de tratamiento.

La recopilación de datos fue realizada por dos investigadores en forma independiente y por duplicado, que examinaron el título y el resumen de los artículos obtenidos en la búsqueda. Luego se analizaron los textos completos de los estudios seleccionados. Cualquier desacuerdo entre los investigadores fue resuelto por discusión. Finalmente se incluyeron los trabajos después de eliminar las publicaciones duplicadas.

Las variables registradas en todos los artículos fueron: año y lugar de publicación, sexo y edad de los pacientes, piezas involucradas en la lesión, ubicación de la fístula, diagnóstico presuntivo, etiología, uso o no de medicación intermedia, tipo de tratamiento realizado, uso de terapias complementarias y realización o no del seguimiento a distancia (Tabla 1 y Tabla 2).



Autor	País	Año	Sexo	Edad	Pieza Dentaria	Localización Fístula
Bilginaylar et al.	Turquía	2017	M	21	41	Mentón
Janey et al.	Grecia	2016	M	31	41	Mentón
Asnaashari et al.	Irán	2017	F	38	14	Mejilla
Lee et al.	Corea	2016	M	21	36	Mejilla
Zan et al.	Turquía	2016	M	16	46	Basal MAN
Andrade Jun et al.	Brasil	2013	F	47	22	S. Nasolabial
Kivilcim et al.	Turquía	2018	F	18	31	Mentón
Lodhi et al.	India	2019	M	13	37	Basal MAN
Chen et al.	China	2016	M	11	36	Mejilla
Lekhi et al.	India	2018	M	24	26	Mejilla
Juneja et al.	India	2016	M	22	42	Mentón
Yi et al.	China	2017	F	93	23	S. Nasolabial
Curvers et al.	Bélgica	2017	F	31	31,32	Mentón
Al-Obaida et al.	Arabia	2019	M	27	26	Mejilla
Garechahi et al.	Irán	2016	F	21	37	Basal MAN
Malik et al.	India	2016b	F	15	46	Basal MAN.
Haifa et al.	Túnez	2017	M	26	31,41,42	Mentón
Ranjithkumar et al.	India	2019	M	32	11	Fosa Nasal
Riveiro Fran et al.	Brasil	2015	F	58	11	Fosa Nasal
Karakaya et al.	Turquía	2015	M	9	36	Basal MAN
Ozlek et al.	Turquía	2020	M	14	31,41	Mentón
Mittal et al.	India	2015	M	48	41,42,43	Mentón
Gimenez et al.	España	2015	F	18	41,42	Mentón
Tian et al.	China	2015	F	23	47	Basal MAN
Madsen et al.	Suecia	2016	F	26	25	Mejilla
Sharma et al.	India	2019	F	8	46	Basal MAN
Badole et al.	India	2014	F	17	31,41	Mentón
Patni et al.	India	2017	M	24	16	Mejilla
Gupta et al.	India	2017	M	30	31,32	Mentón
Saxena et al.	India	2017	F	21	31,41	Mentón
Malik et al.	India	2016a	F	29	31,41	Mentón
Wolgin et al.	Austria	2015	M	58	45	Basal MAN
Atan et al.	Turquía	2015	M	11	36	Basal MAN

Nota. Abreviaturas: Ca (OH)<sub>2</sub>: Hidróxido de Calcio; F: Femenino; L: Lesión; M: Masculino; MAN: Mandibular; NE: No Especifica; PC: Periodontitis Crónica; PRF: Plasma Rico en Fibrina; RTE: Retratamiento Endodóntico; S: Surco; SE: Sebáceo; TED: Tratamiento Endodóntico Deficiente.

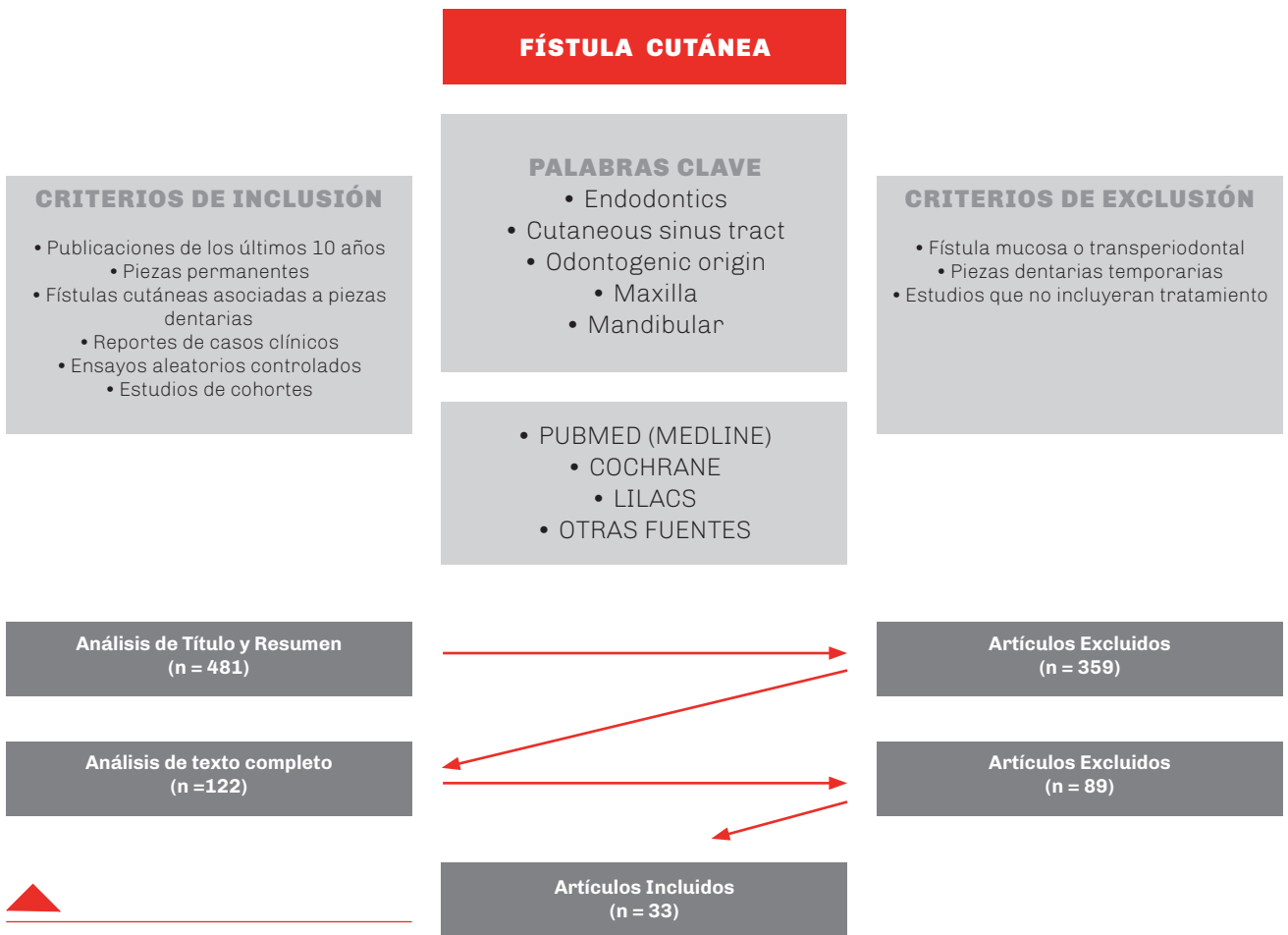
**TABLA 1.** Datos obtenidos en la revisión de los artículos seleccionados

Diagnóstico Presuntivo	Etiología	Medicación Intermedia	Tratamiento	Tratamiento Complementario	Control a Distancia
Ántrax	PC por caries	Ca(OH) <sub>2</sub>	Endodoncia	NE	Si
Absceso	PC por caries	NE	Endodoncia	PRF y cirugía	Si
Quiste SE	PC por caries	Ca(OH) <sub>2</sub>	Endodoncia	Láser de diodo	Si
Carcinoma	PC por trauma	Ca(OH) <sub>2</sub>	Endodoncia	Drenaje	Si
NE	PC por caries	Ca(OH) <sub>2</sub>	Endodoncia	Drenaje	Si
Sinusitis	PC por caries	NE	Endodoncia	NE	Si
NE	PC por trauma	NE	Endodoncia	NE	Si
Tuberculosis	PC por trauma	NE	Endodoncia	PRF y cirugía	Si
Tuberculosis	PC por caries	Ca(OH) <sub>2</sub>	Endodoncia	NE	Si
L. Cutánea	PC por TED	Ca(OH) <sub>2</sub>	RTE	NE	Si
L. Cutánea	PC por caries	Ca(OH) <sub>2</sub>	Endodoncia	NE	Si
L. Cutánea	PC por TED	Ca(OH) <sub>2</sub>	RTE	NE	Si
L. Cutánea	PC por trauma	Ca(OH) <sub>2</sub>	Endodoncia	Apicectomía	Si
Quiste SE	PC por caries	Ca(OH) <sub>2</sub>	Endodoncia	Láser de diodo	Si
L. Cutánea	PC por TED	Ca(OH) <sub>2</sub>	RTE	NE	Si
NE	PC por caries	Ca(OH) <sub>2</sub>	Endodoncia	NE	Si
L. Cutánea	PC por trauma	Ca(OH) <sub>2</sub>	Endodoncia	NE	Si
NE	PC por trauma	Ca(OH) <sub>2</sub>	Endodoncia	Apicectomía	Si
NE	PC por caries	NE	Endodoncia	NE	Si
NE	PC por caries	NE	Endodoncia	NE	Si
NE	PC por TED	Ca(OH) <sub>2</sub>	RTE	NE	Si
NE	PC por trauma	Ca(OH) <sub>2</sub>	Endodoncia	NE	Si
L. Cutánea	PC por trauma	NE	Endodoncia	NE	Si
L. Cutánea	PC por caries	Ca(OH) <sub>2</sub>	Endodoncia	NE	Si
Carcinoma	PC por caries	NE	Endodoncia	Apicectomía	Si
L. Cutánea	PC por caries	Ca(OH) <sub>2</sub>	Endodoncia	Curetaje y Láser	Si
L. Cutánea	PC por trauma	Ca(OH) <sub>2</sub>	Endodoncia	NE	Si
L. Cutánea	PC por caries	Ca(OH) <sub>2</sub>	Endodoncia	NE	Si
NE	PC por trauma	NE	Endodoncia	NE	Si
L. Cutánea	PC por trauma	Ca(OH) <sub>2</sub>	Endodoncia	Curetaje y Láser	Si
L. Cutánea	PC por trauma	NE	Endodoncia	Curetaje y Láser	Si
NE	PC por caries	Ca(OH) <sub>2</sub>	Endodoncia	Injerto óseo	Si
NE	PC por caries	Ca(OH) <sub>2</sub>	Endodoncia	NE	Si

**TABLA 2.** Datos obtenidos en la revisión de los artículos seleccionados

## RESULTADOS

De la búsqueda inicial con los parámetros mencionados, se obtuvo un total de 481 artículos con sus correspondientes títulos y resúmenes. Fueron excluidos 359 artículos por escasez relevante de datos en el título e incumplimiento de los criterios de selección. Se analizaron los textos completos de los 122 artículos restantes y de ellos se excluyeron 89 artículos por carecer de información concerniente al tratamiento de las piezas dentarias permanentes asociadas a las fístulas cutáneas reportadas. En consecuencia, sólo 33 artículos fueron incluidos en esta revisión sistemática (Figura 1).



**FIGURA 1.**

Se analizaron las fístulas de 45 piezas dentarias, superiores e inferiores, anteriores y posteriores, todas ellas permanentes, y pertenecientes a 33 pacientes: 17 hombres y 16 mujeres. Todos los datos analizados fueron registrados en la Tabla 1.

En relación a la edad de mayor frecuencia de aparición de las fístulas cutáneas, se observó que, de los 33 trabajos analizados, 2 trabajos reportaron fístulas en el grupo etáreo de los 0 a 9 años, 9 entre los 10 a 19 años, 12 entre los 20 a 29 años, 5 entre los 30 a 39 años, 2 entre los 40 a 49 años, 2 entre los 50 a

59 años y un solo trabajo reportó una fístula a los 93 años.

De las 45 piezas dentarias en estudio, 24 pertenecían al sector anterior inferior (incisivos centrales, laterales y caninos), 12 eran del sector posterior inferior (premolares y molares), 4 del sector anterior superior (incisivos centrales, laterales y caninos) y 5 del sector posterior superior (premolares y molares).

Ninguno de los pacientes analizados mostró bilateralidad de la patología en estudio.

Se observó una alta prevalencia de localización en el

maxilar inferior. De ellas, 13 se ubicaron en el mentón y 9 sobre la basal mandibular. La localización más frecuente en el maxilar superior se observó en la mejilla con 7 fístulas, 2 a nivel del surco nasolabial y 2 a nivel del piso de la fosa nasal.

En 11 trabajos no se especificó el diagnóstico presuntivo de la fístula. Los 22 trabajos restantes establecieron los siguientes diagnósticos: 13 fueron lesiones cutáneas, 2 fueron quistes sebáceos, 2 fueron carcinomas, 2 fueron lesiones por tuberculosis, 1 fue absceso cutáneo, 1 fue sinusitis y 1 fue diagnosticado ántrax.

En 17 trabajos se reportó que la etiología de la fístula era una periodontitis apical crónica ocasionada por una necrosis pulpar como consecuencia de una lesión de caries; en 12 trabajos fue una periodontitis apical crónica por evolución de un traumatismo, y en 4 estudios fue una periodontitis apical crónica como resultado de un tratamiento endodóntico previo deficiente.

En 23 trabajos se utilizó hidróxido de calcio como medicación intraconducto para disminuir la carga bacteriana y favorecer la cicatrización de la fístula antes de realizar la obturación definitiva, mientras que 10 trabajos no especificaron si habían utilizado algún tipo de medicación intraconducto.

En relación con el tratamiento definitivo, en 29 trabajos se realizó el tratamiento endodóntico para permitir la reparación de la lesión de fístula y sólo en 4 trabajos se realizó un retratamiento porque las lesiones eran ocasionadas por tratamientos endodónticos previos de calidad deficiente.

Al evaluar si se habían realizado tratamientos complementarios a la terapia endodóntica se registró que, en 20 trabajos no se especificó esta variable, mientras que en los 13 trabajos restantes los tratamientos complementarios fueron: en 3 casos curetaje de la fístula más aplicación de láser, en 2 casos se realizó solamente bioestimulación con láser de diodo, en otros 3 casos se realizó apicectomía posterior al tratamiento endodóntico, en 2 casos se realizó el drenaje quirúrgico de la fístula, en otros 2 casos se colocó plasma rico en fibrina durante una cirugía estética complementaria, y sólo en uno se realizó un injerto óseo en el trayecto fistuloso.

Se observó que, en los 33 trabajos analizados, las lesiones habían sido controladas en forma mediata tanto clínica como radiográficamente.

## DISCUSIÓN

La fístula cutánea odontogénica se caracteriza por la presencia de un trayecto sinusal por el que drena material purulento que se origina en un absceso crónico rodeado por tejido de granulación, y está ubicado en el hueso alveolar circundante a la pieza dentaria afectada. Sus principales causas son la lesión pulpar por caries, fracturas dentarias, traumatismos o fra-

casos endodónticos (Janev y Redzep, 2016).

La mayoría de las fístulas odontogénicas suelen abrir a nivel de la mucosa bucal, pero hay casos de infecciones crónicas donde el proceso inflamatorio destructivo local progresa lentamente como un absceso óseo alveolar. Una vez que la inflamación atraviesa el hueso cortical y el periostio, puede extenderse al tejido blando circundante, limitado por las inserciones musculares y las regiones faciales (Asnnaashari et al., 2017). No presentan preferencia de género ni edad (Lee y Yun, 2017; Zan et al. 2016; Andrade-Júnior et al., 2013; Kivilcim et al., 2018). En el presente estudio, se observó casi el mismo número tanto en hombres como en mujeres. Los pacientes de edad avanzada pueden cursar las fístulas cutáneas sin síntomas dentales debido a la naturaleza insidiosa y el bajo grado de infección odontogénica. La evolución prolongada también podría deberse a la falta de sospecha diagnóstica provocada por la ausencia de síntomas dentales significativos, en pacientes con diversas características clínicas de la piel (Lodhi et al., 2017).

Las manifestaciones son inespecíficas y rara vez se han mencionado en la literatura. El orificio de desembocadura puede presentarse como un hoyuelo, nódulo, absceso, quiste, úlcera, lesión supurante o lesión noduloquistica con supuración (Lekhi et al., 2018). Curvers et al. (2017), describieron a la lesión clásica como un nódulo eritematoso de hasta 20 mm de diámetro con o sin drenaje, que presenta retracción cutánea secundaria a la cicatrización. En la presente revisión, la formación de hoyuelos fue la manifestación más frecuente, aunque también se observaron nódulos y abscesos.

La localización es la principal causa de confusión diagnóstica, aunque su ubicación está relacionada con las piezas afectadas (Gharechahi y Dastmalchi, 2016). En el presente estudio, veintidós fístulas de origen en el maxilar inferior se localizaron en el tercio inferior de la cara, y once fístulas de origen en el maxilar superior se localizaron en el tercio medio. La ubicación más común fue el mentón. Otras localizaciones fueron la basal mandibular, la mejilla, la región del pliegue nasolabial (paranasal), y las fosas nasales. Se requieren más estudios para determinar si las piezas del maxilar inferior tienden a drenar extraoralmente con mayor frecuencia que las piezas del maxilar superior.

Aunque la causa más común de una fístula cutánea que supura intermitentemente en la cara o el cuello es una infección dentaria crónica, estas lesiones son siempre un desafío diagnóstico (Haifa et al., 2017). Es importante destacar que los diagnósticos previos erróneos y el tratamiento médico inadecuado dejan importantes secuelas estéticas y una recurrencia repetida (Ranjithkumar et al., 2019). En el presente estudio, 21 de 33 pacientes fueron atendidos por médicos



generales y presentaron una o más recurrencias.

La administración de antibióticos por vía sistémica no es recomendada en pacientes que poseen su sistema inmunológico competente y no tienen signos o síntomas de patologías sistémicas. En la presente revisión 26 de los 33 pacientes evaluados, había recibido previamente medicación antibiótica por vía sistémica.

El diagnóstico diferencial de un tracto sinusal cutáneo debe incluir la periodontitis apical crónica, osteomielitis, granulomas piógenos, fístulas congénitas, fístulas de las glándulas salivales, quistes infectados e infecciones micóticas profundas (Karakaya et al., 2020). Las lesiones cutáneas como pústulas, furúnculos, folliculitis, lesiones de cuerpo extraño, carcinoma de células escamosas, y carcinomas basocelulares pueden ser superficialmente similares a la desembocadura de una fístula cutánea de origen dentario, pero no son verdaderos tractos sinusales (Özlek et al., 2020).

Cuando se produce una lesión de este tipo, sin conocer su origen dentario, los pacientes buscan tratamiento en dermatólogos o cirujanos (Al-Obaida y Al-Madi, 2019).

La remisión permanente de la lesión se obtiene después de un tratamiento odontológico adecuado, como una exodoncia o una correcta terapia endodóntica (Sharma et al., 2019). Los hoyuelos e hiperpigmentación de la piel suelen disminuir lentamente y, en ocasiones, puede perdurar en el rostro una depresión de mayor o menor tamaño. Por lo tanto, es posible que requieran un tratamiento quirúrgico cosmético posterior a la curación, para reparar las secuelas estéticas (Patni et al., 2018).

La mayoría de los casos reportados en la literatura sobre este tipo de fístulas corresponden a pacientes adultos. No obstante, según lo reportado por Gupta et al. (2011), estas infecciones también pueden ocurrir en niños, por lo tanto, el diagnóstico correcto no debe ser pasado por alto (Malik et al., 2016a).

El diagnóstico temprano y el tratamiento oportuno minimizan el malestar del paciente y los problemas estéticos, reduciendo la posibilidad de complicaciones adicionales, como sepsis y osteomielitis (Saxena et al., 2017).

Los médicos tratantes deben examinar cuidadosamente la historia clínica del paciente y analizar la posibilidad de una infección odontogénica, por lo tanto, el trabajo en equipo entre dermatólogos, cirujanos y odontólogos es esencial en el tratamiento de este tipo de patologías.

## CONCLUSIONES

Las fístulas cutáneas faciales de origen odontogénico se diagnostican a menudo de manera errónea, a pesar de la documentación existente en la literatura. Esto conduce a un mantenimiento prolongado de la misma y un tratamiento inadecuado. Realizar un correcto diagnóstico y un adecuado plan de tratamiento

permitirá una curación rápida y predecible de estas lesiones.

Es importante documentar los casos de fístulas cutáneas de origen dentario, para concientizar a los profesionales sobre los diferentes tipos de presentación, que a menudo pueden ser muy sutiles y con ausencia de dolor dentario.

En base a los hallazgos obtenidos en la presente revisión sistemática, la realización de un correcto tratamiento endodóntico en la pieza afectada, fue la terapéutica adecuada para lograr el cierre definitivo de la fístula, sin necesidad de efectuar un tratamiento quirúrgico por vía externa.

## REFERENCIAS

Al-Obaida, M. I., y Al-Madi, E. M. (2019). Cutaneous draining sinus tract of odontogenic origin. A case of chronic misdiagnosis. *Saudi Medical Journal*, 40(3), 292–297. <https://doi.org/10.15537/smj.2019.3.23963>

Andrade-Júnior, C. V., Souza, K. H., Gomes, A. C. y Silva, E. J. N. L. (2013). Odontogenic cutaneous sinus tract: case report. *Dental Press Endodontics*, 3(2), 70–74. <https://www.dentalpresspub.com/en/endo/v03n2/70>

Asnaashari, M., Ghorbanzadeh, S., Azari-Marhabi, S., y Mojahedi, S. M. (2017). Laser assisted treatment of extra oral cutaneous sinus tract of endodontic origin: a case report. *Journal of Lasers in Medical Sciences*, 8(Suppl 1), S68–S71. <https://doi.org/10.15171/jlms.2017.s13>

Atan, O., Küçükçelebi, A. y Özman, C. (2015). Iatrogenic cutaneous sinus tract of dental origin: case report. *The Journal of Pediatric Research*, 2(2), 96–8. <https://doi.org/10.4274/jpr.96158>

Badole GB, Kubde R, Gunwal M, Badole SG. (2014). Nonsurgical management of cutaneous sinus tract of odontogenic origin: a case report. *Global Journal of Medical Research: J Dentistry and Otolaryngology*, 14(4), 23–25. [https://globaljournals.org/GJMR\\_Volume14/4-Nonsurgical-Management-of-Cutaneous.pdf](https://globaljournals.org/GJMR_Volume14/4-Nonsurgical-Management-of-Cutaneous.pdf)

Bilginaylar K. (2017). Uncommon odontogenic oro-cutaneous fistula of the jaw treated with platelet-rich fibrin. *Case Reports in Dentistry*, 2017, 7174217. <https://doi.org/10.1155/2017/7174217>

Chen, K., Liang, Y., y Xiong, H. (2016). Diagnosis and treatment of odontogenic cutaneous sinus tracts in an 11-year-old boy: a case report. *Medicine (Baltimore)*, 95(20), e3662. <https://doi.org/10.1097/MD.0000000000003662>



- Curvers, F., Haes, P., y Lambrechts, P. (2017). Non-surgical endodontic therapy as treatment of choice for a misdiagnosed recurring extraoral sinus tract. *European Endodontic Journal*, 2(1), 1–6. <https://doi.org/10.5152/ej.2017.17007>
- de França, T. R., Ramos-Perez, F. M., Prado, J. D., y Perez, D. E. (2014). Nasal sinus tract associated with dental infection. *Annals of Dermatology*, 26(1), 115–116. <https://doi.org/10.5021/ad.2014.26.1.115>
- Gharechahi, M., y Dastmalchi, P. (2016). Cutaneous sinus tract from mandibular second molar with C-shaped canal system and improper former root canal treatment: a case report. *The Bulletin of Tokyo Dental College*, 57(3), 183–187. <https://doi.org/10.2209/tdcpublication.2015-0038>
- Giménez-García, R., Martínez-Vera, F., & Fuentes-Vera, L. (2015). Cutaneous sinus tracts of odontogenic origin: two case reports. *Journal of the American Board of Family Medicine*, 28(6), 838–840. <https://doi.org/10.3122/jabfm.2015.06.150046>
- Gupta, M., Das, D., Kapur, R., y Sibal, N. (2011). A clinical predicament--diagnosis and differential diagnosis of cutaneous facial sinus tracts of dental origin: a series of case reports. *Oral Surgery, Oral Medicine, Oral Pathology, Oral Radiology, and Endodontics*, 112(6), e132–e136. <https://doi.org/10.1016/j.tripleo.2011.05.037>
- Haifa, B. R., Ines, K., Walid, L. y Nabiha, D. (2017). Treatment of odontogenic sinus tract misdiagnosed for 6 years. *Dental, Oral and Craniofacial Research*, 3(2), 1–4. <https://doi.org/10.15761/DOCR.1000198>
- Janev, E., y Redzep, E. (2016). Managing the cutaneous sinus tract of dental origine. *Open Access Macedonian Journal of Medical Sciences*, 4(3), 489–492. <https://doi.org/10.3889/oamjms.2016.100>
- Juneja, R., y Kumar, V. (2016). Endodontic management of a mandibular incisor exhibiting concurrence of fusion, talon cusp and dens invaginatus using CBCT as a diagnostic aid. *Journal of Clinical and Diagnostic Research*, 10(2), ZD01–ZD3. <https://doi.org/10.7860/JCDR/2016/15680.7222>
- Karakaya, G., Iriboz, E. y Sazak Öveçoğlu, H. (2020). Treatment of extraoral sinus tract with endodontic intervention: a case report. *European Journal of Research in Dentistry*, 4(1), 31–35. <https://doi.org/10.35333/ERD.2020.184>
- Kivilcim, B., Aksoy M. K., Dindar, S. y Ozel, B. (2018). Treatment of a cutaneous odontogenic sinus tract of endodontic origin: a case report. *Turkish Endodontic Journal*, 3(1), 23–25. <https://doi.org/10.14744/TEJ.2018.02418>
- Lee, S. H., y Yun, S. J. (2017). Odontogenic cutaneous sinus tract presenting as a growing cheek mass in the emergency department. *The American Journal of Emergency Medicine*, 35(5), 808.e5–808.e7. <https://doi.org/10.1016/j.ajem.2016.12.024>
- Lekhi, R., Jindal, P. y Singh, K. (2018). Maxillary molar periapical infection manifesting as cutaneous lesion: an unusual occurrence. *University Journal of Dental Sciences*, 4(2), 173–175.
- Lodhi, K., Nagar, A. C., Kumar, V. y Arora, V. (2017). Management of periodontal infection leading to mandibular extra-oral sinus in 13 years old male. *Journal of Research in Dental Sciences*, 8(3), 140–143. <https://www.srmjrds.in/text.asp?2017/8/3/140/215020>
- Madsen, S.W., Søggaard, S. T., Schmidt, G. y Schiodt, M. (2016). Extraoral tumor-like granuloma as a symptom of dental infection: A case report. *Case Reports in Clinical Pathology*, 3(3), 23–27. <https://doi.org/10.5430/crcp.v3n3p23>
- Malik, R., Raj, A., y Vivek, R. (2016a). Conservative management of extra-oral sinus tract associated with odontogenic infection in a single visit: report of two cases. *Unique Journal of Medical and Dental Sciences*, 4(4), 5–8. <http://ujconline.net/wp-content/uploads/2013/09/2-UJMDS-16332-Rs.pdf>
- Malik, R., Raj, A., y Vivek, R. (2016b). Non-surgical management of an odontogenic cutaneous sinus tract: a case report. *Journal of Medical and Dental Science Research*. 2016: 4(7), 23–27. <http://www.questjournals.org/jmdsr/papers/vol3-issue7/F472327.pdf>
- Mittal, S., Kumar, T., Mittal, S. y Sharma, J. (2014). Management of cutaneous sinus tract of endodontic origin: case report. *Journal of Nepal Dental Association*, 14(2), 68–71. <http://www.jnda.com.np/article/dz8iwksg628.pdf>
- Özlek, E., Gündüz, H. y Akyol, E. (2020). Non-surgical endodontic treatment of extraoral sinus tract of endodontic origin. *Türkiye Klinikleri Journal of Dental Sciences*, 26(1), 142–146. <https://doi.org/10.5336/dentalsci.2019-64897>

Patni, P. M., Jain, P., Hiremath, H., Raghuwanshi, S., Vijaywargia, P., y Patni, M. J. (2018). Cutaneous dental sinus of submental region: an eight years follow-up. *Clujul Medical* (1957), 91(3), 351–356. <https://doi.org/10.15386/cjmed-812>

Ranjithkumar, S., Datta, J. K., Velmurugan, N. y Kalavichirattil, S. (2019). Inter disciplinary approach of chronic periapical lesion with extraoral sinus tract opening on to the nasal floor: a case report. *IP Indian Journal of Conservative and Endodontics*, 4(3), 108–111. <https://doi.org/10.18231/j.ijce.2019.026>

Sammuth, S., Malden, N., y Lopes, V. (2013). Facial cutaneous sinuses of dental origin - a diagnostic challenge. *British Dental Journal*, 215(11), 555–558. <https://doi.org/10.1038/sj.bdj.2013.1141>

Saxena, P., Gupta, S. K., Katiyar, P., Kamthan, S. y Saxena, P. (2017). Cutaneous odontogenic lesion: a frequently misdiagnosed entity. *IOSR Journal of Dental and Medical Sciences*, 16(1), 152–154. <https://doi.org/10.9790/0853-160101152154>

Sharma, K., Katiyar, A., Kohli, A. y Panda, S. (2019). Endodontic and surgical management of odontogenic cutaneous sinus and mineral trioxide aggregate obturation in a 8 year old girl: a case report. *University Journal of Dental Sciences*, 5(3), 104–109. <https://ujds.in/index.php/ujds/article/view/140>

Sisodia, N., y Manjunath, M. (2014). Chronic cutaneous draining sinus of dental origin. *Annals of Medical and Health Sciences Research*, 4(6), 962–964. <https://doi.org/10.4103/2141-9248.144927>

Sotiropoulos, G. G., y Farmakis, E. T. (2014). Diagnosis and conservative treatment of extraoral submental sinus tract of endodontic origin: a case report. *Journal of Clinical and Diagnostic Research*, 8(10), ZD10–ZD11. <https://doi.org/10.7860/JCDR/2014/9543.4959>

Tian, J., Liang, G., Qi, W., y Jiang, H. (2015). Odontogenic cutaneous sinus tract associated with a mandibular second molar having a rare distolingual root: a case report. *Head & Face Medicine*, 11, 13. <https://doi.org/10.1186/s13005-015-0072-y>

Wolgin, M., Tschoppe, P., y Kielbassa, A. M. (2015). Conservative, surgical, and prosthetic treatment of a patient with a periapical lesion associated with an atypical intraoral sinus tract. *Case Reports in Dentistry*, 2015, 495206. <https://doi.org/10.1155/2015/495206>

Yi, J. K., Baek, I. H., & Min, K. W. (2017). Application of cone-beam CT for the diagnosis of an odontogenic cutaneous lesion near the nasolabial fold: a case report. *Hong Kong Journal of Dermatology and Venereology*, 25(1), 24–27.

Zan, R., Kanmaz, F., Akpınar, K. E. y Hubbezoglu, I. (2016). Treatment of an extraoral cutaneous sinus tract with endodontic intervention: a case report. *Turkish Endodontic Journal*, 1(1), 39–42. <https://doi.org/10.14744/TEJ.2016.36855>

### CONFLICTOS DE INTERÉS

Los autores declaran no tener ningún conflicto de interés.

### Dirección para correspondencia

Cátedra de Endodoncia  
Facultad de Odontología  
Universidad de Buenos Aires  
Marcelo T de Alvear 2142, Piso 4A  
Ciudad Autónoma de Buenos Aires, C1122AAH  
[endodoncia@odontologia.uba.ar](mailto:endodoncia@odontologia.uba.ar)

La Revista de la Facultad de Odontología de la Universidad de Buenos Aires se encuentra bajo una Licencia Creative Commons Atribución-NoComercial-SinDerivadas 2.5 Argentina

