

Resinas Bulk-Fill Flow vs Bulk-Fill en Dentición Primaria

Bulk-Fill Flow vs Bulk-Fill Resins in Primary Dentition

Recibido: 5/7/2024

Aceptado: 14/10/2024

Anchava J¹, Cortese SG¹, Garrofé A²,
Picca M², Biondi AM¹

1 Universidad de Buenos Aires. Facultad de Odontología. Cátedra de Odontología Integral Niños. Buenos Aires, Argentina.

2 Universidad de Buenos Aires. Facultad de Odontología. Cátedra de Materiales Dentales. Buenos Aires, Argentina.

RESUMEN

El objetivo de este trabajo fue comparar clínicamente el tiempo requerido, la dificultad de la técnica y la longevidad de restauraciones oclusales en molares primarios vitales utilizando resina tipo bulk-fill de alta y baja viscosidad. Se realizaron restauraciones de lesiones amelodentinarias oclusales en molares primarios vitales sin movilidad, con remanente de estructura dental que no cediera ante cargas oclusales con una extensión en profundidad no mayor a 4 mm, en pacientes de entre 2 y 10 años. Se asignaron aleatoriamente a dos grupos: bulk-fill de alta viscosidad (Grupo control - BF) y bulk-fill de baja viscosidad (Grupo experimental - BFF). Todas las restauraciones fueron evaluadas clínicamente por tres operadores ($Kappa > 0,7$) en situaciones basales y a los 6 meses siguiendo los criterios RYGE/USPHS modificados. Se realizaron 67 preparaciones en 54 pacientes (edad media $7,09 \pm 1,95$ años) sin diferencias en relación a las dimensiones de las preparaciones cavitarias. El tiempo requerido fue menor para BFF ($p=0,001$). La dificultad en la manipulación fue $2,33 \pm 0,57$ para BF y $1 \pm 0,00$ para BFF según la escala de Likert. A los 6 meses en ambos grupos, se clasificaron como *alfa* la decoloración marginal, la integridad de los márgenes y la ausencia de caries secundaria. El comportamiento clínico no registró diferencias significativas entre ambos grupos ($p > 0,05$). En esta muestra el comportamiento clínico de las resinas bulk-fill de baja viscosidad se encontró dentro de parámetros aceptables, pero con una significativa disminución del tiempo operatorio y menor índice de dificultad. Se necesitarán evaluaciones a más largo plazo.

Palabras clave: Resinas compuestas, Diente primario, Longevidad, Estudio clínico, Caries dental

ABSTRACT

This study compared the time required, technique difficulty, and longevity of occlusal restorations in vital primary molars using high and low viscosity bulk-fill resins. The occlusal restorations were performed on enamel and dentin lesions on vital primary molars

without mobility, with enough remaining dental structure to bear occlusal forces, and a depth not exceeding 4 mm in patients aged 2 to 10 years. The molars were randomly assigned to high viscosity bulk-fill (Control Group - BF) and low viscosity bulk-fill (Experimental Group - BFF). Three operators evaluated the restorations clinically (Kappa > 0.7) at baseline and six months based on modified RYGE/USPHS criteria. A total of 67 preparations were made in 54 patients (mean age 7,09±1,95 years) with no differences in the dimensions of the cavity preparations. The required time was shorter for BFF (p=0,001). The manipulation difficulty was rated 2,33±0,57 for BF and 1±0,00 for BFF on the Likert scale. At six months, marginal discoloration, margin integrity, and absence of secondary caries were satisfactory in both groups. Clinical performance showed no significant differences between the groups (p>0,05). In this sample, the clinical performance of low-viscosity bulk fill resins was found to be acceptable, with a significant reduction in operative time and a lower difficulty index. Longer-term evaluations will be necessary to further assess the results.

Keywords: Composite resins, Primary tooth, Longevity, Clinical study, Dental caries.

INTRODUCCIÓN

Las resinas compuestas se han convertido en el material de elección para realizar restauraciones en el sector posterior. Han demostrado una excelente adhesión a los tejidos dentarios, con propiedades estéticas y mecánicas excepcionales que permiten preparaciones conservadoras sin necesidad de una planimetría cavitaria especial. Además, muestran una alta tasa de éxito clínico a largo plazo (Demarco et al., 2017; Borgia et al., 2019).

Para lograr resultados óptimos, las resinas deben aplicarse de manera incremental y preferentemente oblicua, con un espesor de hasta 2 mm; que asegure la completa transmisión de la luz aumentando el grado de conversión, y a su vez permite minimizar la contracción de polimerización disminuyendo la microfiltración marginal y la flexión cuspídea. Varios autores señalan que la aplicación incremental podría incorporar aire entre capas, lo que provocaría una falla adhesiva entre ellas (Chesterman et al., 2017; Gjorgievska et al., 2021; Sengupta et al., 2023).

En odontología restauradora pediátrica, un factor crítico es el tiempo de atención clínica. Debido a sus características psicoemocionales, los niños requieren técnicas simplificadas y un menor tiempo operatorio, ya que la duración del tratamiento tiene un efecto significativo sobre el comportamiento (Aminabadi et al., 2009; Ehlers et al., 2019; Chisini et al., 2018; Jamali et al., 2018).

La introducción de los sistemas adhesivos universales utilizados como autoacondicionantes ha demostrado ser una alternativa en odontopediatría, con

una manipulación más sencilla, menor tiempo operativo y mejor comportamiento clínico (Ortolani et al., 2016). Asociado a esta estrategia, para simplificar y acelerar los procedimientos clínicos restauradores, se han desarrollado las resinas bulk-fill, que permiten su colocación en un solo incremento de hasta 4 - 5 mm. Estas resinas pueden clasificarse en alta y baja viscosidad. Poseen mayor profundidad de curado, menor contracción de polimerización y menor flexión cuspídea en comparación con las resinas convencionales (Paganini et al., 2020; Garrofé et al., 2022). Benetti et al. (2015) revelaron que las resinas de baja viscosidad presentaron mayor profundidad de polimerización que las de alta viscosidad. Su presentación permite inyectar el material logrando mejor adaptación a la pared axial de la preparación evitando la formación de burbujas y otorgando mayor visibilidad. Esto facilita su colocación en cavidades pequeñas y de difícil acceso (Van Ende et al., 2017; Ehlers et al., 2019).

Los composites bulk-fill han sido estudiados ampliamente en dentición permanente, revelando buena adaptación marginal y una tasa de éxito clínico similar a las de las técnicas incrementales. Sin embargo, se dispone de escasa información sobre el tiempo operatorio, dificultad de manipulación y su comportamiento en dentición primaria (Öter et al., 2018; Ehlers et al., 2019; Paganini et al., 2020; Gindri et al., 2022).

El objetivo de este trabajo es comparar clínicamente el tiempo requerido, la dificultad de la técnica y la longevidad al realizar restauraciones oclusales en molares primarios vitales utilizando resinas tipo bulk-fill de alta y baja viscosidad.

MATERIALES Y MÉTODOS

Estudio experimental y longitudinal aprobado por el Comité de Ética de la Facultad de Odontología de la Universidad de Buenos Aires (N° 019/2023). Tres operadores (Kappa > 0,7) realizaron restauraciones de lesiones amelodentinarias oclusales en molares primarios vitales sin movilidad, con remanente de estructura dental que no cediera ante cargas oclusales: 1.1 y 1.2 según la clasificación de Mount y Hume (1998) modificada por Lasfargues y colaboradores en el 2000 (citado por Chaple Gil, 2015) con una extensión en profundidad no mayor a 4 mm, en pacientes entre 2 y 10 años. Se excluyeron del estudio aquellos pacientes cuyos responsables no firmaron el consentimiento informado y, en el caso de los mayores de 6 años, el asentimiento.

La remoción del tejido afectado se realizó bajo aislamiento relativo con trabajo a cuatro manos, utilizando rollos de algodón por vestibular y lingual y suctor de alta potencia. Cada preparación fue medida en profundidad, en sentido próximo-proximal y vestíbulo lingual/palatino con una lima lisa K con tope de silicona y regla milimetrada; los datos fueron registrados en una planilla diseñada para tal fin. Todas las preparaciones dentarias recibieron el mismo protocolo

	Resina Bulk-Fill	Resina Bulk-Fill Flow	Nivel de Significancia
Profundidad de la preparación (mm)	2,8 ± 0,95	3,26 ± 0,67	p = 0,92
Distancia en sentido próximo-proximal (mm)	2,86 ± 1,01	3,01 ± 0,89	p = 0,93
Distancia en sentido de las caras libres (mm)	3,21 ± 0,88	2,57 ± 0,71	p = 0,99

TABLA 1. Comparación de las dimensiones de las preparaciones cavitarias (media ± DE)

adhesivo. Se realizó el grabado selectivo del esmalte durante 30 segundos con ácido fosfórico al 37% (Scotchbond 3M ESPE), seguido de un lavado profuso con spray de agua durante 15 segundos y secado. Se aplicó el sistema adhesivo universal Single Bond™ Universal 3M ESPE, frotando durante 20 segundos en esmalte y dentina, y luego se fotopolimerizó por 20 segundos según las indicaciones del fabricante con unidad de fotocurado Woodpecker longitud de onda de 420 - 480 nm, 1000 - 1200 mW/cm².

Los pacientes fueron asignados aleatoriamente a dos grupos: bulk-fill de alta viscosidad (Grupo control - BF) y bulk-fill de baja viscosidad (Grupo experimental - BFF). Las preparaciones del grupo BF fueron restauradas con resina Filtek™ One Bulk Fill A2 (3M™), mientras que para las preparaciones asignadas al otro grupo se utilizó resina Filtek™ Bulk Fill Flowable A2 (3M™); fotocurando por 40 segundos en ambos grupos. Se cronometró cada procedimiento de inserción o inyección del material restaurador. Luego de retirar el aislamiento relativo, se controló y ajustó la relación oclusal con el antagonista, puliendo con piedras de grano fino y/o puntas siliconadas con pasta de óxido de aluminio de grano fino.

Los operadores evaluaron el grado de dificultad en relación a las presentaciones de las resinas bulk-fill utilizadas en el momento de la inserción del material en la preparación y en la manipulación previa a la fotoactivación.

Todas las restauraciones fueron evaluadas clínicamente por tres operadores calibrados (Kappa > 0,7) utilizando foco del equipo odontológico y espejos bucales de superficie plana sin aumento, en situaciones basales y a los 6 meses o en su defecto, hasta que exfolió la pieza dentaria siguiendo los criterios RYGE/USPHS modificados para evaluar la decoloración marginal, forma anatómica, integridad de los márgenes, caries secundaria y fractura. Se calificó *alfa* a la restauración clínicamente ideal, *bravo* cuando fue clínicamente aceptable, y *charlie* cuando la restauración debió ser reemplazada.

El grado de dificultad se analizó utilizando la escala de Likert. Las variables numéricas se representaron como media ± desviación estándar (DE). Para describir variables categóricas se emplearon frecuencias absolutas y porcentajes. Los resultados se

Tiempo clínico requerido (en segundos)
p=0,001

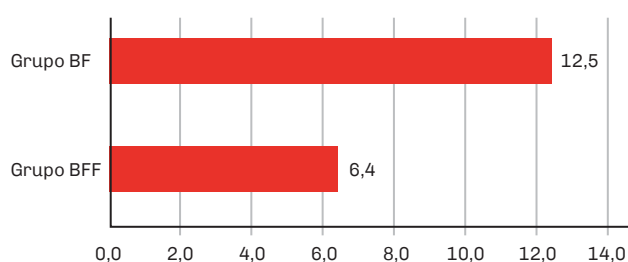


FIGURA 1. Tiempo requerido de inserción y/o inyección del material restaurador

Dificultad en la manipulación

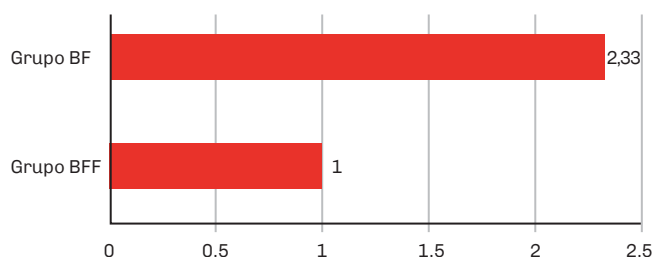

FIGURA 2. Dificultad de manipulación (escala de Likert)

analizaron mediante las pruebas Chi² y t-test, según lo que correspondía (nivel de significancia 0,05).

RESULTADOS

Se realizaron 67 preparaciones en 54 pacientes, cuya edad media fue de 7,09±1,95 años. Los resultados para el tiempo requerido y las dimensiones de las preparaciones para las restauraciones con resina BF (n=30) y resina BFF (n=37) son presentadas en la tabla 1 y en la figura 1. El tiempo requerido para las restauraciones utilizando BFF fue 48,8% más corto, hallando una diferencia significativa entre los grupos (p=0,001). En relación a las dimensiones de las

6 MESES	Categoría	Color	Decoloración Marginal	Forma Anatómica	Integridad de los Márgenes	Caries Secundaria	Fractura
GRUPO BF	Alfa	96,66% (29)	100% (30)	93,33% (28)	100% (30)	100% (30)	93,33% (28)
	Bravo	3,33% (1)	0	6,67% (2)	0	0	6,67% (2)
	Charlie	0	0	0	0	0	0
GRUPO BFF	Alfa	86,11% (31)	100% (36)	88,89% (32)	100% (36)	100% (36)	100% (36)
	Bravo	13,89% (5)	0	11,11% (4)	0	0	0
	Charlie	0	0	0	0	0	0

TABLA 2. Porcentajes y frecuencias absolutas de la evaluación clínica a los 6 meses siguiendo los criterios RYGE/USPHS modificados.

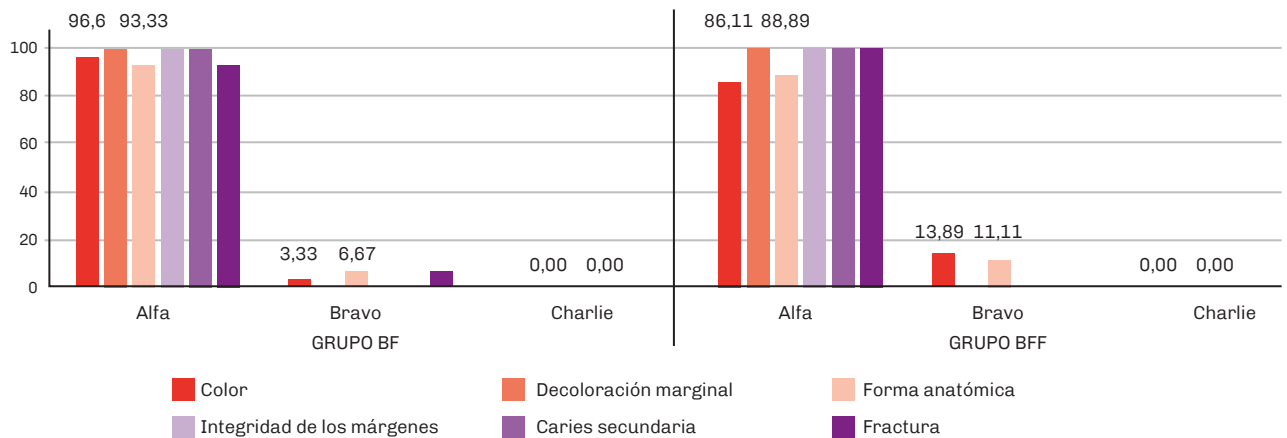


FIGURA 3. Evaluación del desempeño clínico a los 6 meses en %

preparaciones cavitarias, no se encontraron diferencias significativas en cuanto a la distancia entre caras libres ($p=0,99$), en sentido próximo-proximal ($p=0,93$) ni en profundidad ($p=0,92$).

La dificultad en la manipulación fue $2,33 \pm 0,57$ para BF y $1,00 \pm 0,00$ para BFF según la escala de Likert, considerando que 1 fue muy sencillo y 5 muy complejo (Figura 2).

En condiciones basales, las restauraciones de ambos grupos fueron clasificadas como *alfa* en todos los aspectos evaluados. A los 6 meses, en el grupo BFF, una pieza dentaria experimentó exfoliación fisiológica. Al evaluar el parámetro color, en el grupo BF se obtuvo una calificación *alfa* en el 96,66% de las restauraciones, mientras que en el grupo BFF, este porcentaje fue del 86,11%. Respecto a la forma anatómica, se calificó como *bravo* el 6,67% en el grupo BF y el 11,11% en el grupo BFF. En el grupo BF, el 6,67% de las restauraciones presentaron fracturas,

mientras que ninguna restauración se fracturó en el grupo BFF. En ambos grupos, se clasificaron como *alfa* en la evaluación de la decoloración marginal, la integridad de los márgenes y la ausencia de caries secundaria. El comportamiento clínico no registró diferencias significativas entre ambos grupos ($p>0,05$) (Tabla 2 y Figura 3).

DISCUSIÓN

Las resinas de inserción en bloque permiten una técnica de aplicación más sencilla en comparación con las resinas convencionales, manteniendo tasas de éxito clínico igualmente altas. Numerosos estudios mencionan el desempeño clínico de las restauraciones con resinas bulk-fill en dentición permanente (Velo et al., 2019; Kunz et al., 2022; Sengupta et al., 2023). Sin embargo, la evidencia en dentición primaria es limitada (Ilie et al., 2014; Pinto et al., 2014; García-Godoy y Donly, 2015; Öter et al., 2018;

Bellinaso et al., 2019) y pocos estudios hacen referencia al tiempo operatorio requerido (Mosharrafian et al., 2017; Dias et al., 2018; Bellinaso et al., 2019; Gindri et al., 2022).

En este estudio se utilizó un sistema adhesivo universal con grabado selectivo en esmalte durante 30 s según los resultados revelados por Ortolani et al. (2016) comparando el uso de grabado total en piezas primarias. Este sistema posee excelente fuerza adhesiva al esmalte y dentina primaria, y reduce la cantidad de pasos clínicos, lo cual constituye una ventaja para la atención pediátrica.

Estos resultados podrían ser comparados con los obtenidos por Leprince et al. (2014), Olegário et al. (2016), Bellinaso et al. (2019) y Gindri et al. (2022) quienes encontraron una disminución considerable en el tiempo clínico al realizar restauraciones en piezas dentarias posteriores con resinas bulk-fill de alta viscosidad, donde las dimensiones de las cavidades fueron similares en profundidad, sentido próximo-proximal y vestíbulo lingual/palatino. Este es el primer estudio que evalúa el tiempo requerido para la realización de restauraciones con resinas bulk-fill de baja viscosidad.

La necesidad de cubrir las restauraciones oclusales es controvertida. Ehlers et al. (2019) y Paganini et al. (2020) sugieren que las restauraciones oclusales en dentición primaria con resinas bulk-fill de baja viscosidad no necesitan ser recubiertas con una resina convencional, a pesar de las indicaciones de los fabricantes que indican lo contrario debido al bajo módulo elástico y al bajo contenido cerámico. En el presente estudio, no se utilizó resina convencional, considerando que las restauraciones de piezas primarias sufren desgaste fisiológico y que en pediatría se valoran las técnicas simples. Ilie et al. (2014) sugieren que agregar una capa de resina convencional aumenta el tiempo de trabajo.

En cuanto al parámetro color, se optó por utilizar el tono A2 para estandarizar la evaluación, dado que los composites BFF son más translúcidos y permiten una mayor transmisión de luz en profundidad. Hotta et al. (2022) concluyeron que el tono A2 presenta menos modificaciones a lo largo del tiempo. Sin embargo, en nuestros resultados, 5 restauraciones en el grupo BFF recibieron una calificación de *bravo*, y 1 en el grupo BF.

La decoloración marginal resulta de los defectos existentes entre el material restaurador y los márgenes cavitarios. A los 6 meses, todas las restauraciones en ambos grupos fueron calificadas como *alfa* cuando se evaluó el parámetro mencionado anteriormente. Esto difiere de lo reportado por Öter et al. (2018), quienes encontraron que el 88,9% de las restauraciones con BF fueron *alfa*. La forma anatómica fue mejor reproducida en BF que en el grupo BFF. En ambos grupos, las restauraciones mantuvieron su integridad marginal. Hamza et al. (2022) en un estudio in vitro, demostraron que las restauraciones con BF tienen mejores resultados clínicos que las con

BFF. No se observaron caries secundarias. Las limitaciones de este estudio clínico están relacionadas con el corto tiempo de evaluación.

Si bien las resinas bulk-fill no son ampliamente aceptadas para su uso en dentición primaria, los operadores consideraron que ambos tipos de materiales son fáciles de utilizar al insertarlos en la cavidad y en la manipulación previa a la fotoactivación.

CONCLUSIONES

En esta muestra el comportamiento clínico de las resinas bulk-fill se encontró dentro de parámetros aceptables, pero con una significativa disminución del tiempo operatorio y menor índice de dificultad al utilizar la variante de baja viscosidad. Se necesitarán evaluaciones a más largo plazo.

REFERENCIAS

- Aminabadi, N. A., Oskouei, S. G., y Farahani, R. M. (2009). Dental treatment duration as an indicator of the behavior of 3-to 9-year-old pediatric patients in clinical dental settings. *The Journal of Contemporary Dental Practice*, 10(5), E025–E32. <https://www.thejcdp.com/doi/pdf/10.5005/jcdp-10-5-23>
- Bellinaso, M. D., Soares, F. Z. M., y Rocha, R. O. (2019). Do bulk-fill resins decrease the restorative time in posterior teeth? A systematic review and meta-analysis of in vitro studies. *Journal of Investigative and Clinical Dentistry*, 10(4), e12463. <https://doi.org/10.1111/jicd.12463>
- Benetti, A. R., Havndrup-Pedersen, C., Honoré, D., Pedersen, M. K., y Pallesen, U. (2015). Bulk-fill resin composites: polymerization contraction, depth of cure, and gap formation. *Operative Dentistry*, 40(2), 190–200. <https://doi.org/10.2341/13-324-L>
- Borgia, E., Baron, R., y Borgia, J. L. (2019). Quality and survival of direct light-activated composite resin restorations in posterior teeth: a 5- to 20-year retrospective longitudinal study. *Journal of Prosthodontics*, 28(1), e195–e203. <https://doi.org/10.1111/jopr.12630>
- Chaple Gil, A. M. (2015). Comparación de dos clasificaciones de preparaciones cavitarias y lesiones cariosas: Mount y Hume, y Black. *Revista Cubana de Estomatología*, 52(2), 160-170. http://scielo.sld.cu/scielo.php?script=sci_arttext&pid=S0034-75072015000200005&lng=es&lng=es
- Chesterman, J., Jowett, A., Gallacher, A., y Nixon, P. (2017). Bulk-fill resin-based composite restorative materials: a review. *British Dental Journal*, 222(5), 337–344. <https://doi.org/10.1038/sj.bdj.2017.214>

- Chisini, L. A., Collares, K., Cademartori, M. G., de Oliveira, L. J. C., Conde, M. C. M., Demarco, F. F., y Corrêa, M. B. (2018). Restorations in primary teeth: a systematic review on survival and reasons for failures. *International Journal of Paediatric Dentistry*, 28(2), 123–139. <https://doi.org/10.1111/ipd.12346>
- Demarco, F. F., Collares, K., Correa, M. B., Cenci, M. S., Moraes, R. R., y Opdam, N. J. (2017). Should my composite restorations last forever? Why are they failing? *Brazilian Oral Research*, 31(suppl 1), e56. <https://doi.org/10.1590/1807-3107BOR-2017.vol31.0056>
- Dias, K. R., de Andrade, C. B., Wait, T. T., Chamon, R., Ammari, M. M., Soviero, V. M., Lobo, L., de Almeida Neves, A., Maia, L. C., y Fonseca-Gonçalves, A. (2018). Efficacy of sealing occlusal caries with a flowable composite in primary molars: a 2 year randomized controlled clinical trial. *Journal of Dentistry*, 74, 49–55. <https://doi.org/10.1016/j.jdent.2018.05.014>
- Ehlers, V., Gran, K., Callaway, A., Azrak, B., y Ernst, C. P. (2019). One-year clinical performance of flowable bulk-fill composite vs conventional compomer restorations in primary molars. *The Journal of Adhesive Dentistry*, 21(3), 247–254. <https://doi.org/10.3290/j.jad.a42519>
- García-Godoy, F., y Donly, K. J. (2015). Dentin-enamel adhesives in pediatric dentistry: an update. *Pediatric Dentistry*, 37(2), 133–135. <https://www.ingentaconnect.com/openurl?genre=article&iissn=1942-5473&volume=37&issue=2&spage=133&aurlast=Garc%C3%ADa-Godoy>
- Garrofé, A. B., Picca, M., y Kaplan, A. E. (2022). Determination of microhardness of bulk-fill resins at different depths. Determinación de microdureza de resinas bulk-fill en diferentes profundidades. *Acta Odontológica Latinoamericana: AOL*, 35(1), 10–15. <https://doi.org/10.54589/aol.35/1/10>
- Gindri, L. D., Cassol, I. P., Fröhlich, T. T., y Rocha, R. O. (2022). One-year clinical evaluation of class II bulk-fill restorations in primary molars: a randomized clinical trial. *Brazilian Dental Journal*, 33(6), 110–120. <https://doi.org/10.1590/0103-6440202205069>
- Gjorgievska, E., Oh, D. S., Haam, D., Gabric, D., y Coleman, N. J. (2021). Evaluation of efficiency of polymerization, surface roughness, porosity and adaptation of flowable and sculpable bulk fill composite resins. *Molecules (Basel, Switzerland)*, 26(17), 5202. <https://doi.org/10.3390/molecules26175202>
- Hamza, B., Zimmerman, M., Attin, T., y Tauböck, T. T. (2022). Marginal integrity of classical and bulk-fill composite restorations in permanent and primary molars. *Scientific Reports*, 12(1), 13670. <https://doi.org/10.1038/s41598-022-18126-7>
- Hotta, M., Murase, Y., Shimizu, S., Kusakabe, S., Takagaki, T., y Nikaido, T. (2022). Color changes in bulk-fill resin composites as a result of visible light-curing. *Dental Materials Journal*, 41(1), 11–16. <https://doi.org/10.4012/dmj.2021-032>
- Ilie, N., Schöner, C., Bücher, K., y Hickel, R. (2014). An in-vitro assessment of the shear bond strength of bulk-fill resin composites to permanent and deciduous teeth. *Journal of Dentistry*, 42(7), 850–855. <https://doi.org/10.1016/j.jdent.2014.03.013>
- Jamali, Z., Najafpour, E., EbrahimAdhami, Z., SighariDeljavan, A., Aminabadi, N. A., y Shirazi, S. (2018). Does the length of dental procedure influence children's behavior during and after treatment? A systematic review and critical appraisal. *Journal of Dental Research, Dental Clinics, Dental Prospects*, 12(1), 68–76. <https://doi.org/10.15171/joddd.2018.011>
- Kunz, P. V. M., Wambier, L. M., Kaizer, M. D. R., Correr, G. M., Reis, A., y Gonzaga, C. C. (2022). Is the clinical performance of composite resin restorations in posterior teeth similar if restored with incremental or bulk-filling techniques? A systematic review and meta-analysis. *Clinical Oral Investigations*, 26(3), 2281–2297. <https://doi.org/10.1007/s00784-021-04337-1>
- Leprince, J. G., Palin, W. M., Vanacker, J., Sabbagh, J., Devaux, J., y Leloup, G. (2014). Physico-mechanical characteristics of commercially available bulk-fill composites. *Journal of Dentistry*, 42(8), 993–1000. <https://doi.org/10.1016/j.jdent.2014.05.009>
- Mosharrafian, S., Heidari, A., y Rahbar, P. (2017). Microleakage of two bulk fill and one conventional composite in class ii restorations of primary posterior Teeth. *Journal of Dentistry (Tehran, Iran)*, 14(3), 123–131. <https://www.ncbi.nlm.nih.gov/pmc/articles/PMC29167683/>
- Mount, G. J., y Hume, W. R. (1998). A new cavity classification. *Australian Dental Journal*, 43(3), 153–159. <https://doi.org/10.1111/j.1834-7819.1998.tb00156.x>

Olegário, I. C., Hesse, D., Bönecker, M., Imparato, J. C., Braga, M. M., Mendes, F. M., y Raggio, D. P. (2016). Effectiveness of conventional treatment using bulk-fill composite resin versus atraumatic restorative treatments in primary and permanent dentition: a pragmatic randomized clinical trial. *BMC Oral Health*, 17(1), 34. <https://doi.org/10.1186/s12903-016-0260-6>

Ortolani, A.M., Cortese, S.G., y Biondi, A.M. (2016). Comparación clínica de sistemas adhesivos con grabado selectivo en piezas primarias. *Revista de la Facultad de Odontología de la Universidad de Buenos Aires*, 31(71), 27–33. <https://repositorio.odontologia.uba.ar/items/show/1357>

Öter, B., Deniz, K., y Cehreli, S. B. (2018). Preliminary data on clinical performance of bulk-fill restorations in primary molars. *Nigerian Journal of Clinical Practice*, 21(11), 1484–1491. https://doi.org/10.4103/njcp.njcp_151_18

Paganini, A., Attin, T., y Tauböck, T. T. (2020). Margin integrity of bulk-fill composite restorations in primary teeth. *Materials (Basel, Switzerland)*, 13(17), 3802. <https://doi.org/10.3390/ma13173802>

Pinto, G.dosS., Oliveira, L. J., Romano, A. R., Scharodosim, L. R., Bonow, M. L., Pacce, M., Correa, M. B., Demarco, F. F., y Torriani, D. D. (2014). Longevity of posterior restorations in primary teeth: results from a paediatric dental clinic. *Journal of Dentistry*, 42(10), 1248–1254. <https://doi.org/10.1016/j.jdent.2014.08.005>

Sengupta, A., Naka, O., Mehta, S. B., y Banerji, S. (2023). The clinical performance of bulk-fill versus the incremental layered application of direct resin composite restorations: a systematic review. *Evidence-Based Dentistry*, 24(3), 143. <https://doi.org/10.1038/s41432-023-00905-4>

Van Ende, A., De Munck, J., Lise, D. P., y Van Meerbeek, B. (2017). Bulk-fill composites: a review of the current literature. *The Journal of Adhesive Dentistry*, 19(2), 95–109. <https://doi.org/10.3290/j.jad.a38141>

Veloso, S. R. M., Lemos, C. A. A., de Moraes, S. L. D., do Egito Vasconcelos, B. C., Pellizzer, E. P., y de Melo Monteiro, G. Q. (2019). Clinical performance of bulk-fill and conventional resin composite restorations in posterior teeth: a systematic review and meta-analysis. *Clinical Oral Investigations*, 23(1), 221–233. <https://doi.org/10.1007/s00784-018-2429-7>

CONFLICTOS DE INTERÉS

Los autores declaran no tener ningún conflicto de interés.

Dirección para correspondencia

Cátedra Odontología Integral Niños
Facultad de Odontología
Universidad de Buenos Aires
Marcelo T de Alvear 2142, Piso15 Sector B
Ciudad Autónoma de Buenos Aires, C1122AAH
jimena.anchava@odontologia.uba.ar

La Revista de la Facultad de Odontología de la Universidad de Buenos Aires se encuentra bajo una Licencia Creative Commons Atribución-NoComercial-SinDerivadas 4.0

