

# Tratamiento Conservador de la Vitalidad Pulpar en Molar Permanente con Silicato Tricálcico. Reporte de Caso Clínico con Control a Distancia

## Conservative Treatment of Pulp Vitality in Permanent Molar with Tricalcium Silicate. A Clinical Follow Up Case Report

Recibido: 08/07/2024

Aceptado: 02/09/2024

Ciolfi Ceccato VM, Guimaraes Martins F,  
Lenarduzzi AL, Rodríguez PA

Universidad de Buenos Aires. Facultad de  
Odontología. Cátedra de Endodoncia. Buenos Aires,  
Argentina.

### RESUMEN

Durante años, el área de la odontología clínica se enfrentó al desafío de reponer la dentina dañada. Debido a su excelente biocompatibilidad, la capacidad de adhesión dentinaria, longevidad y propiedades mecánicas superiores, el silicato tricálcico que actúa como sustituto bioactivo dentinario, se ha propuesto como un material de recubrimiento pulpar, especialmente en piezas permanentes jóvenes. El recubrimiento pulpar desde el punto de vista clínico y biológico representa un importante procedimiento para el mantenimiento de la vitalidad y función pulpar, para completar el desarrollo radicular y estimular el cierre apical. Se presenta el reporte de un caso clínico en un primer molar permanente joven con caries penetrante. Luego de la remoción del tejido cariado y la realización de una pulpotomía parcial, se llevó a cabo un recubrimiento pulpar con silicato tricálcico y se restauró la pieza dentaria con resina compuesta. En el control clínico a distancia a los tres años posteriores al tratamiento, se evidenció respuesta positiva y normal a la prueba de sensibilidad pulpar, ausencia de dolor espontáneo y a la percusión y, radiográficamente, se observó una imagen compatible con la formación de un puente dentinario y engrosamiento de la pared radicular en la zona periapical. El silicato tricálcico, en este caso clínico, demostró ser efectivo para el tratamiento conservador de la vitalidad pulpar.

**Palabras clave:** silicato tricálcico, recubrimiento pulpar directo, diente permanente joven, pulpotomía, vitalidad pulpar.

### ABSTRACT

Clinical dentistry has been facing the challenge of replacing lost dentine for years. Due to its high biocompatibility, longevity, dentin adhesion and excellent mechanical properties tricalcium silicate, which acts as a bioactive dentin substitute, has been proposed as a pulp capping material especially for immature posterior's permanent teeth. Pulp capping represents an important mechanism for maintaining

pulp vitality and function from a clinical and biological point of view, to complete root development and apical closure. The report of a patient's case with a first immature permanent molar and deep caries is presented. After caries's removal and partial pulpotomy, direct pulp capping was conducted with tricalcium silicate and restored with a composite resin. In the clinical remote control three years after treatment, normal response to the pulp sensitivity test and absence of spontaneous and percussion pain were observed. The periapical radiography showed an image compatible with the formation of a dentinal bridge and root wall thickening in the periapical area. In this clinical case the tricalcium silicate has proven to be effective for the conservative treatment of pulp vitality.

**Keywords:** tricalcium silicate, pulp capping, immature permanent teeth, pulpotomy, pulp vitality.

## INTRODUCCIÓN

A partir del advenimiento de los materiales bioactivos, los nuevos conocimientos sobre la biología pulpar y la evidencia científica sobre la terapia pulpar vital, se han desarrollado protocolos conservadores y mínimamente invasivos de la vitalidad pulpar (Duncan, 2022). El tejido pulpar puede quedar expuesto directamente al ambiente de la cavidad bucal como resultado de lesiones cariosas profundas causadas por microorganismos cariogénicos, lesiones traumáticas o por factores iatrogénicos que pueden provocar filtración bacteriana, inflamación e infección. Mantener la vitalidad de la pulpa es necesario para evitar complicaciones adicionales que puedan conducir a una pulpectomía total o a la extracción de la pieza dentaria (Andrej et al., 2021). Uno de los desafíos para el enfoque moderno en odontología restauradora es inducir la remineralización de la dentina cariada hipomineralizada y, por lo tanto, proteger y preservar la pulpa vital (Kunert y Lukomska-Szymanska, 2020).

## TRATAMIENTO CONSERVADOR DE LA VITALIDAD PULPAR

El tratamiento conservador de la vitalidad pulpar o también llamada terapia pulpar vital (VPT) se considera uno de los principales campos regenerativos de la endodoncia y se define como terapia que tiene por finalidad preservar y mantener el tejido pulpar vital que tiene el potencial de sanar. Las tasas de éxito y fracaso varían significativamente según el material utilizado para el recubrimiento pulpar, más específicamente por su biocompatibilidad, su capacidad para prevenir la microfiltración bacteriana y la precisión del diagnóstico del cuadro inflamatorio pulpar (Hanna et al., 2020).

Wolters et al., sugirieron en el año 2017 una nueva clasificación del diagnóstico de los estados inflamatorios del tejido pulpar considerando que, dentro de los casos de pulpitis irreversibles diagnosticados,

podría haber tejido pulpar no inflamado. Por lo tanto, en su artículo, los autores propusieron una nueva terminología que clasifica diferentes condiciones pulpares. Se propone el término de pulpitis inicial para describir una respuesta intensificada al frío que no se prolonga en el tiempo, sin signos de dolor espontáneo, ni sensibilidad a la percusión. Por otro lado, la pulpitis leve presenta una respuesta acentuada a las pruebas térmicas y a los estímulos dulces, que se extiende en el tiempo con una ligera sensibilidad a la percusión. La pulpitis moderada se caracteriza por padecer dolor agudo y sordo a estímulos térmicos. Por último, la pulpitis grave se describe como un dolor intenso, espontáneo y claro a la prueba térmica y puede variar desde un dolor punzante con características de intenso a sordo, y la pieza dentaria es extremadamente sensible al tacto y a la masticación (Wolters et al., 2017).

Se sugiere que la terapéutica indicada para las pulpitis inicial y leve sea la protección pulpar o la pulpotomía parcial con recubrimiento pulpar. Para las pulpitis moderada y grave la pulpotomía parcial, la pulpotomía total o la pulpectomía total, según la evaluación clínica. Dado que no se puede realizar una evaluación histológica de los tejidos pulpares en el entorno clínico, muchos estudios se han basado en la apariencia de los tejidos pulpares, el tiempo de hemostasia, además de la historia de dolor y las pruebas diagnósticas para determinar la condición de la pulpa y el pronóstico del tratamiento. En los casos que sea necesario realizar la amputación pulpar, puede ser beneficioso realizar una inspección más detallada utilizando un microscopio operativo o lupas dentales con iluminación, ya que esto proporciona una visión más minuciosa de los tejidos lesionados (Zenaldeen et al., 2023).

La pulpotomía parcial se describe como la eliminación de 2 a 3 mm de tejido pulpar cameral en el momento de la exposición, con un posterior sellado de la herida pulpar con material bioactivo y se diferencia de una pulpotomía total, en que ésta última elimina todo el tejido pulpar cameral hasta el comienzo del tejido pulpar radicular. Por lo tanto, la pulpotomía parcial podría ser la forma más conservadora y un tratamiento predecible para la exposición pulpar cariada. (Aldeen et al., 2023).

Los materiales bioactivos son los empleados en estas técnicas y tienen efectos regenerativos en el complejo dentinopulpar, porque está relacionado con su capacidad para proporcionar espacio para la curación. Por lo tanto, como características importantes deben tener biocompatibilidad, adecuada capacidad de liberación de iones de calcio para la inducción de la mineralización y fomentar la estimulación de respuestas inmunitarias y de células madre, así como suprimir el crecimiento bacteriano (Al-Sherbiny et al., 2021). Durante varias décadas, el hidróxido de calcio  $\text{Ca(OH)}_2$  se ha utilizado como material *gold standard*, es decir de primera elección para el recubrimiento pulpar. Sin embargo, el  $\text{Ca(OH)}_2$  produce un

sellado débil de la dentina, se disuelve con el tiempo y genera defectos de túnel en el puente reparativo de dentina. Desde hace dos décadas, el trióxido mineral agregado (MTA) se ha utilizado como material de recubrimiento pulpar para inducir a la formación de dentina reparadora, aunque presenta ciertas deficiencias, como un tiempo de fraguado prolongado y difícil manipulación (Li et al., 2019).

Para superar algunas de las desventajas que presenta el MTA, se creó el silicato tricálcico, que es un material basado en el silicato de calcio. Entre sus componentes se encuentra una fase en polvo, de silicato tricálcico con adición de carbonato de calcio como relleno y óxido de zirconio, y una fase líquida que la constituyen el cloruro de calcio, el agua y un agente reductor, que se presenta en una pipeta. Se caracteriza por ser inorgánico y no metálico. Las principales propiedades que posee se relacionan con mejores características físicas como buena manipulación, tiempo de fraguado rápido, mayor resistencia a la compresión, mayor densidad y, por lo tanto, menor porosidad (Selvendran et al., 2022). Su reacción de fraguado, está basada en que el silicato tricálcico tiene la capacidad de interactuar con el agua, conduciendo a la cristalización y endurecimiento del cemento. Su fraguado consiste en una reacción de hidratación, que produce un gel de silicato de calcio hidratado (CSH gel) e  $\text{Ca(OH)}_2$  (Arandi y Thabet, 2021). La acción antibacteriana del silicato tricálcico está determinada por los componentes de calcio, los cuales se convierten en soluciones acuosas de hidróxido de calcio. La disociación de los iones de calcio e hidroxilo aumenta el pH de la solución. Además, promueve un ambiente desfavorable para el crecimiento bacteriano, especialmente *Streptococcus mutans*, *Candida albicans*, *Escherichia coli* y *Enterococcus faecalis*. (Harms et al., 2019). Con respecto a sus propiedades biológicas, el silicato tricálcico ha demostrado ser biocompatible ya que no induce daño a las células pulpares, no se han reportado casos de citotoxicidad, genotoxicidad o mutagenicidad, lo cual es de particular importancia clínica, pues indica que el material se puede colocar directamente en el tejido pulpar, sin ningún efecto adverso sobre el proceso de la cicatrización pulpar (Zenaldeen et al., 2023). El polvo del silicato tricálcico está compuesto por 67,7% de micropartículas que tienen un tamaño medio de  $3770 \pm 2500$  nm. También posee un 32,3% de nanopartículas cuya medida es de 100 nm. Gracias a su tamaño pueden penetrar a través de los túbulos dentinarios abiertos para formar la zona de infiltración mineral y conducir a un aumento de las propiedades mecánicas de la interfaz y de la permeabilidad de varios iones seguido de una mayor mineralización (Jung et al., 2020).

La biocompatibilidad y la bioactividad del silicato tricálcico se reflejan principalmente en sus interacciones con los tejidos circundantes, ya que estimula la proliferación, diferenciación y migración de células madre la pulpa dental (DPSC) y células inmunitarias.

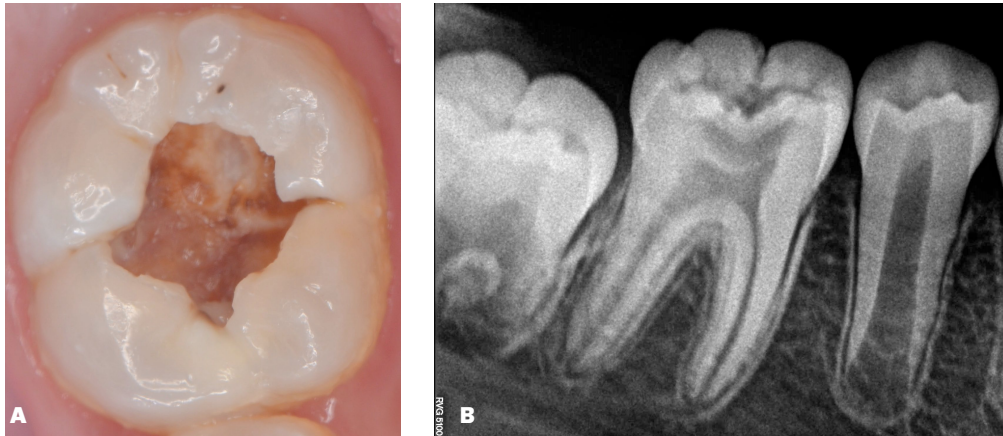
La respuesta de estas células determina el resultado de la cicatrización de heridas y la reparación de tejidos. De hecho, por sus propiedades bioactivas, promueve la cicatrización y reparación tisular, ya que en contacto directo con el tejido pulpar induce el desarrollo de dentina reparativa (Dong y Xu, 2023).

Se ha demostrado la capacidad de Biodentine de inducir la formación de puentes de dentina, lo que resulta en una reparación eficiente y adecuada del complejo dentino pulpar. En éste proceso participan algunas proteínas como osteocalcina (OCN), sialofosfoproteína dentinaria (DSPP), proteína de matriz dentinaria (DMP-1), sialoproteína ósea (BSP). (Luo et al., 2013). Los factores de crecimiento transformantes TGF-B1, TGF-B2 Y TGF (isoformas expresadas por odontoblastos) son secretados y están disponibles para su liberación en respuesta a estímulos como la degradación ácida de la matriz de dentina o el uso de agentes decapantes como también en respuesta al uso de acondicionadores de cavidades (Hargreaves et al., 2012)

El objetivo del artículo es presentar un reporte de caso clínico en el que se realizó recubrimiento pulpar con silicato tricálcico luego de una pulpotomía parcial en un primer molar permanente joven con caries profunda, con diagnóstico de pulpitis inicial, y control a distancia a 3 años.

## REPORTE DE CASO CLÍNICO

Se presentó a la Cátedra de Endodoncia de la Facultad de Odontología de la Universidad de Buenos Aires una paciente de sexo femenino de 9 años de edad, sin antecedentes médicos de relevancia y derivada por su odontólogo, para realizarse tratamiento endodóntico por presentar caries penetrante del primer molar inferior derecho (Figura 1A). La paciente relató dolor al tomar bebidas frías que calmaba al instante. A la prueba de sensibilidad pulpar, la pieza presentó una respuesta aumentada al frío pero no se prolongaba en el tiempo y ausencia de sintomatología dolorosa a la palpación y percusión. Se tomó una radiografía digital con radiovisiógrafo (RVG 5200, Carestream Dental, Atlanta, EE. UU.), en la cual se constató una imagen compatible con la lesión cariosa, espacio periodontal conservado, ausencia de radiolucidez periapical o en la furca y rizogénesis incompleta (Figura 1B). El diagnóstico presuntivo para la pieza 4.6 fue de pulpitis inicial. Se explicó el procedimiento al paciente y a su madre, quien firmó el consentimiento informado para la atención. Se llevó a cabo la antisepsia de campo operatorio con una torunda de algodón embebida en peróxido de hidrógeno al 3%, seguido de otra torunda de 10 ml de gluconato de clorhexidina al 0,2% (Hörsted-Bindslev et al., 2003). Se anestesió la pieza a tratar, se aisló de forma absoluta el campo operatorio y se comenzó con la eliminación total de caries con fresa redonda de carburo de tungsteno estéril a alta velocidad sin hacer presión, comenzando por las paredes y siguiendo por el piso de la cavidad. Se realizó pulpotomía parcial de 2,5 mm con



**FIGURA 1. A.** Fotografía clínica del primer molar inferior derecho, donde se identifica la lesión cariosa. **B.** Radiografía tomada con radiovisiógrafo, la pieza 4.6 afectada se observa en la posición central.

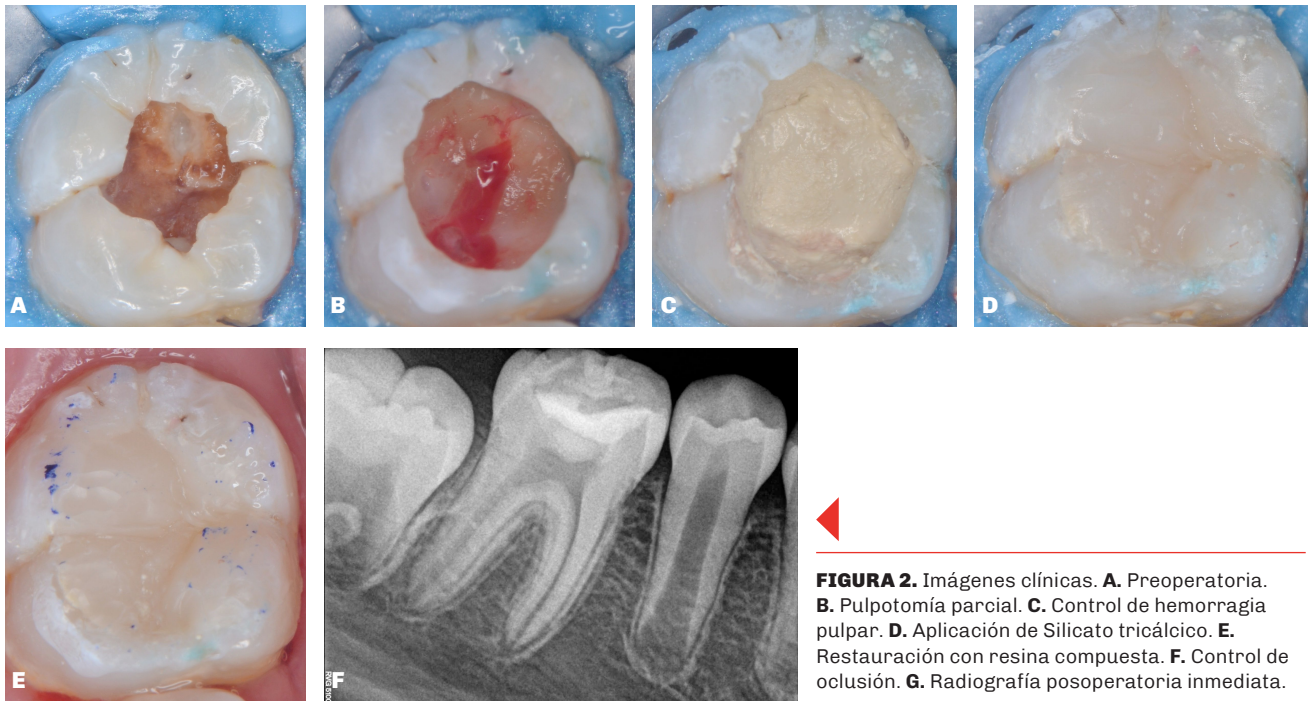
otra fresa estéril, puntualmente en la zona de la exposición, ya que la lesión cariosa era penetrante. El control de la hemorragia y secado de la preparación se efectuó mediante la aplicación de torundas de algodón ligeramente humedecidas con hipoclorito de sodio al 2,5 %, seguido por otras torundas secas para quitar humedad de la cavidad. Se esperó a que cohibiera la hemorragia por un lapso de 30 segundos, y se continuó con la aplicación del biomaterial silicato tricálcico (Biodentine™, Septodont, Saint-Maur-des-Fossés, Francia), que fue preparado de acuerdo al consenso creado por la Cátedra de Endodoncia de la Facultad de Odontología (FOUBA), y para dosificar el polvo del material se utilizó un aro de cobre individualizado, cuyas medidas son 5,5 mm de diámetro y 3 mm de altura y una espátula plástica y loseta estéril. Se mezclaron dos gotas de líquido con 0,194 miligramos de polvo completo sin compactar que equivale a dos dosis de polvo. Con una sonda periodontal estéril se llevó el material directamente sobre la superficie de la herida pulpar y se constató su fraguado en un lapso de 35 minutos, ejerciendo presión sobre su superficie. En la misma sesión se confeccionó la restauración plástica definitiva con resina compuesta, realizando grabado ácido selectivo en esmalte con ácido fosfórico al 37% por 15 segundos, previa colocación sobre el silicato tricálcico de teflón estéril, con el fin de evitar su escurrimiento. Se lavó por 15 segundos el ácido fosfórico y se secó profusamente con aire triple hasta que el esmalte quedó con un aspecto blanco y opaco. Se aplicaron 2 capas de adhesivo universal (All Bond Bisco, Schaumburg, U.S.A.). La primera capa se frotó con un microbrush enérgicamente durante 15 segundos. Se aplicó aire de la jeringa triple para permitir la evaporación del solvente de la capa del adhesivo y luego se aplicó la segunda capa de la misma manera que la primera. Se observó que la superficie del adhesivo fuera de aspecto brillante y uniforme. Se restauró la pieza dentaria con resina compuesta Filtek Z350 XT (3M ESPE, St. Paul, MN, USA). Finalmente, se corroboró la oclusión y se efectuaron controles inmediatos, mediatos y a distancia (Figura 2).

Al control de los 3 años posteriores al tratamiento,

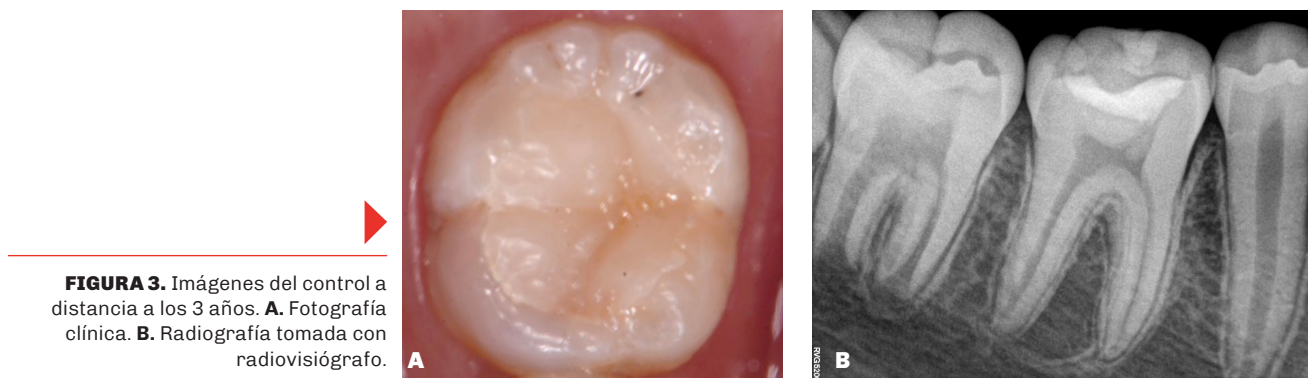
la restauración presentó sellado marginal correcto, ausencia de cambios clínicos y respuesta normal a estímulos térmicos, sin sintomatología dolorosa a la palpación y percusión (Figura 3A). Además, se observó en la radiografía periapical una imagen compatible con la formación de un puente dentinario, aumento de grosor de pared radicular dentinaria y continuación de cierre apical (Figura 3B).

## DISCUSIÓN

La pulpotomía es un procedimiento de terapia pulpar vital que ha resurgido como una opción de tratamiento mínimamente invasivo y de base biológica e implica la eliminación parcial o completa del tejido pulpar coronal y la posterior colocación de un material biocompatible para promover su curación. Es imprescindible el correcto diagnóstico pulpar temprano para poder preservar la vitalidad pulpar de la pieza dentaria llevando a cabo tratamientos conservadores. Para arribar a un preciso diagnóstico pulpar intraoperatorio, varios estudios de pulpotomía parcial se han basado en la apariencia de los tejidos pulpaes bajo magnificación y el tiempo de hemostasia para determinar la condición de la pulpa (Zenaldeen et al., 2023). El estado de la pulpa, que habitualmente se establece en la confección de la historia clínica, a partir de la anamnesis y de las respuestas a las pruebas clínicas, debe confirmarse mediante la evaluación del sangrado pulpar, es decir el color y la consistencia del tejido. Si la exposición pulpar no provoca sangrado, la pulpa podría estar necrótica. También puede ocurrir que la hemorragia pulpar no cohiba en un plazo de 6 minutos. En ambos casos está contraindicado un procedimiento conservador. La importancia de la evaluación pulpar intraoperatoria queda bien ilustrada en un estudio donde el 11% de las pulpas de piezas dentarias diagnosticadas con pulpitis reversible, se determinaron en forma intraoperatoria como parcial o totalmente necróticas, lo que sugiere que la evaluación preoperatoria por sí sola puede sobrestimar la capacidad de la pulpa para los procedimientos de VPT. Además, la evaluación radiográfica preoperatoria puede ser



**FIGURA 2.** Imágenes clínicas. **A.** Preoperatoria. **B.** Pulpotomía parcial. **C.** Control de hemorragia pulpar. **D.** Aplicación de Silicato tricálcico. **E.** Restauración con resina compuesta. **F.** Control de oclusión. **G.** Radiografía posoperatoria inmediata.



**FIGURA 3.** Imágenes del control a distancia a los 3 años. **A.** Fotografía clínica. **B.** Radiografía tomada con radiovisiografo.

ambigua ya que los hallazgos periapicales pueden no estar presentes incluso en casos de necrosis pulpar. También debe considerarse que la presencia de hallazgos periapicales puede acompañar a pulpas inflamadas que serían susceptibles de reparación (Santos et al., 2021).

Como se observó en este caso, la terapia pulpar vital puede crear dentina reparadora, que actúa como una barrera protectora para los tejidos pulpares aislándolos de las noxas y manteniendo la vitalidad pulpar (Arandi y Thabet, 2021). Para llevar a cabo esta terapia, es necesario utilizar un material de recubrimiento biológicamente activo, que no sea citotóxico para las células madre de la pulpa dental y que facilite la diferenciación odontogénica (Kim et al., 2021). En un estudio que fue diseñado para investigar los potenciales inductores de la mineralización de los materiales de recubrimiento pulpar en células pulpares dentales humanas, el silicato tricálcico mostró

una liberación notablemente mayor de iones de calcio libres en comparación con MTA y Theracal LC, que podría correlacionarse con la presencia de cloruro de calcio, la baja solubilidad y la rápida reacción de hidratación del silicato tricálcico. (Kang, 2020).

Hay varios factores que pueden influir en las tasas de éxito del tratamiento, incluida la precisión del diagnóstico pulpar previo al tratamiento, la práctica de técnicas asépticas, la eliminación adecuada de la dentina infectada y la correspondiente reducción de la cantidad de microorganismos, el tamaño de la exposición pulpar y la técnica o materiales utilizados en la protección pulpar (Tong et al., 2022). En forma similar a lo que hallamos en este reporte, en un estudio reciente se realizaron pulpotomías en 20 molares permanentes con diagnóstico de pulpitis y ápices inmaduros. En el mismo, se utilizó silicato tricálcico como recubrimiento pulpar y se restauraron las piezas en esa misma sesión. El 95 % de las piezas

dentarias dentarias mostró éxito clínico a los 6 meses luego del tratamiento. Radiográficamente, se observó continuación del desarrollo radicular y formación de puente dentinario en 5 de 20 piezas dentarias. Las piezas dentarias con rarefacción periapical preoperatoria mostraron signos de curación, a excepción de una que tuvo signo reabsorción radicular interna al año del tratamiento (Taha y Abdulkhader, 2018).

## CONCLUSIÓN

El tratamiento mediante la técnica de pulpotomía parcial, con posterior recubrimiento de silicato tricálcico (Biodentine™) y restauración con resina compuesta en una pieza dentaria con caries penetrante, y diagnóstico presuntivo pulpar de pulpitis inicial demostró ser una alternativa eficaz en un molar inferior permanente joven. La terapia pulpar vital con silicato tricálcico podría ser considerada de primera elección en piezas dentarias con rizogénesis incompleta y presenta buenos resultados a largo plazo.

## REFERENCIAS

- Aldeen, R. Z., Aljabban, O., Almanadili, A., Alkurdi, S., Eid, A., Mancino, D., Haikel, Y., y Kharouf, N. (2023). The influence of carious lesion and bleeding time on the success of partial pulpotomy in permanent molars with irreversible pulpitis: a prospective study. *Bioengineering (Basel, Switzerland)*, 10(6), 700. <https://doi.org/10.3390/bioengineering10060700>
- Al-Sherbiny, I. M., Farid, M. H., Abu-Seida, A. M., Motawea, I. T., y Bastawy, H. A. (2021). Chemico-physical and mechanical evaluation of three calcium silicate-based pulp capping materials. *The Saudi Dental Journal*, 33(4), 207–214. <https://doi.org/10.1016/j.sdentj.2020.02.001>
- Andrei, M., Vacaru, R. P., Coricovac, A., Ilinca, R., Didilescu, A. C., y Demetrescu, I. (2021). The effect of calcium-silicate cements on reparative dentinogenesis following direct pulp capping on animal models. *Molecules (Basel, Switzerland)*, 26(9), 2725. <https://doi.org/10.3390/molecules26092725>
- Arandi, N. Z., y Thabet, M. (2021). minimal intervention in dentistry: a literature review on biodentine as a bioactive pulp capping material. *BioMed Research International*, 2021, 5569313. <https://doi.org/10.1155/2021/5569313>
- Dong, X., y Xu, X. (2023). Bioceramics in endodontics: updates and future perspectives. *Bioengineering (Basel, Switzerland)*, 10(3), 354. <https://doi.org/10.3390/bioengineering10030354>
- Duncan H. F. (2022). Present status and future directions - Vital pulp treatment and pulp preservation strategies. *International Endodontic Journal*, 55(Suppl 3), 497–511. <https://doi.org/10.1111/iej.13688>
- Hanna, S. N., Perez Alfayate, R., y Prichard, J. (2020). Vital pulp therapy an insight over the available literature and future expectations. *European Endodontic Journal*, 5(1), 46–53. <https://doi.org/10.14744/eej.2019.44154>
- Hargreaves, K. M., Goodis, H. D., y Tay, F. R. (2012). *Seltzer and Bender's dental pulp* (2da ed.). Quintessence Publishing Co.
- Harms, C. S., Schäfer, E., y Dammaschke, T. (2019). Clinical evaluation of direct pulp capping using a calcium silicate cement-treatment outcomes over an average period of 2.3 years. *Clinical Oral Investigations*, 23(9), 3491–3499. <https://doi.org/10.1007/s00784-018-2767-5>
- Hörsted-Bindslev, P., Vilkinis, V., y Sidlauskas, A. (2003). Direct capping of human pulps with a dentin bonding system or with calcium hydroxide cement. *Oral Surgery, Oral Medicine, Oral Pathology, Oral Radiology, and Endodontics*, 96(5), 591–600. [https://doi.org/10.1016/s1079-2104\(03\)00155-0](https://doi.org/10.1016/s1079-2104(03)00155-0)
- Jung, Y., Yoon, J. Y., Dev Patel, K., Ma, L., Lee, H. H., Kim, J., Lee, J. H., y Shin, J. (2020). Biological effects of tricalcium silicate nanoparticle-containing cement on stem cells from human exfoliated deciduous teeth. *Nanomaterials (Basel, Switzerland)*, 10(7), 1373. <https://doi.org/10.3390/nano10071373>
- Kang, S. (2020). Mineralization-inducing potentials of calcium silicate-based pulp capping materials in human dental pulp cells. *Yeungnam University Journal of Medicine*, 37(3), 217–225. <https://doi.org/10.12701/yujm.2020.00248>
- Kim, Y., Lee, D., Kim, H. M., Kye, M., y Kim, S. Y. (2021). Biological characteristics and odontogenic differentiation effects of calcium silicate-based pulp capping materials. *Materials (Basel, Switzerland)*, 14(16), 4661. <https://doi.org/10.3390/ma14164661>
- Kunert, M., y Lukomska-Szymanska, M. (2020). Bio-inductive materials in direct and indirect pulp capping - A review article. *Materials (Basel, Switzerland)*, 13(5), 1204. <https://doi.org/10.3390/ma13051204>
- Li, Q., Hurt, A. P., y Coleman, N. J. (2019). The Application of 29Si NMR spectroscopy to the analysis of calcium silicate-based cement using Biodentine™ as an example. *Journal of Functional Biomaterials*, 10(2), 25. <https://doi.org/10.3390/jfb10020025>
- Luo, Z., Kohli, M. R., Yu, Q., Kim, S., Qu, T., y He, W. X. (2014). Biodentine induces human dental pulp stem cell differentiation through mitogen-activated protein kinase and calcium-/calmodulin-dependent protein kinase II pathways. *Journal of Endodontics*, 40(7), 937–942. <https://doi.org/10.1016/j.joen.2013.11.022>

Santos, J. M., Pereira, J. F., Marques, A., Sequeira, D. B., y Friedman, S. (2021). Vital pulp therapy in permanent mature posterior teeth with symptomatic irreversible pulpitis: a systematic review of treatment outcomes. *Medicina (Kaunas, Lithuania)*, 57(6), 573. <https://doi.org/10.3390/medicina57060573>

Selvendran, K. E., Ahamed, A. S., Krishnamurthy, M., Kumar, V. N., y Raju, V. G. (2022). Comparison of three different materials used for indirect pulp capping in permanent molars: An in vivo study. *Journal of Conservative Dentistry : JCD*, 25(1), 68–71. [https://doi.org/10.4103/jcd.jcd\\_551\\_21](https://doi.org/10.4103/jcd.jcd_551_21)

Taha, N. A., y Abdulkhader, S. Z. (2018). Full pulpotomy with Biodentine in symptomatic young permanent teeth with carious exposure. *Journal of Endodontics*, 44(6), 932–937. <https://doi.org/10.1016/j.joen.2018.03.003>

Tong, H. J., Seremidi, K., Stratigaki, E., Kloukos, D., Duggal, M., y Gizani, S. (2022). Deep dentine caries management of immature permanent posterior teeth with vital pulp: A systematic review and meta-analysis. *Journal of Dentistry*, 124, 104214. <https://doi.org/10.1016/j.jdent.2022.104214>

Wolters, W. J., Duncan, H. F., Tomson, P. L., Karim, I. E., McKenna, G., Dorri, M., Stangvaltaite, L., y van der Sluis, L. W. M. (2017). Minimally invasive endodontics: a new diagnostic system for assessing pulpitis and subsequent treatment needs. *International Endodontic Journal*, 50(9), 825–829. <https://doi.org/10.1111/iej.12793>

Zenaldeen, R., Kaddoura, R., Alzoubi, H., Achour, H., y Aljabban, O. (2023). Partial pulpotomy in mature permanent molars with symptoms indicated irreversible pulpitis using MTA: a study of three case reports over four-year follow-up. *Case Reports in Dentistry*, 2023, 1344101. <https://doi.org/10.1155/2023/1344101>

## CONFLICTO DE INTERÉS

Los autores declaran no tener ningún conflicto de interés.

## Dirección para correspondencia

Cátedra de Endodoncia  
Facultad de Odontología  
Universidad de Buenos Aires  
Marcelo T de Alvear 2142, Piso 4to A  
Ciudad Autónoma de Buenos Aires, C1122AAH  
[vanina.ciolli@odontologia.uba.ar](mailto:vanina.ciolli@odontologia.uba.ar)

La Revista de la Facultad de Odontología de la Universidad de Buenos Aires se encuentra bajo una Licencia Creative Commons Atribución-NoComercial-SinDerivadas 4.0



