

Resolución de Accidente Intraoperatorio y Seguimiento a Distancia en Endodoncia: Reporte de Caso Clínico

Resolution of Intraoperative Accident and Long-Term Follow-Up in Endodontics: A Case Report

Recibido: 16/07/2024

Aceptado: 09/09/2024

Consoli Lizzi EP, Chaintiou Piorno R,
Corominola P, Cimenton C, Rodríguez PA

Universidad de Buenos Aires. Facultad
de Odontología. Cátedra de Endodoncia.
Buenos Aires, Argentina.

RESUMEN

La endodoncia ha avanzado significativamente en técnicas para la preparación y desinfección de conductos radiculares, mejorando los resultados clínicos incluso en casos con severo compromiso apico-periapical. Sin embargo, la fractura de instrumentos durante la técnica endodóntica añade complejidad a la terapéutica, con posibilidad de fracaso en el caso de que el tratamiento no pueda ser ejecutado correctamente. Este reporte de caso describe la resolución endodóntica de una paciente de 14 años de edad con lesión apical en las piezas 2.1 y 2.2, y con fractura de una fresa en el conducto radicular de la pieza 2.1. Se realizó una tomografía cone-beam para evaluar la lesión y el instrumento fracturado, seguido de un tratamiento endodóntico que incluyó la remoción exitosa de la fresa fracturada utilizando magnificación y microinstrumentos. Luego de esto, ambas piezas fueron tratadas convencionalmente, y en el control a dos años la paciente se encontraba asintomática, con curación ósea de la lesión apical. Este caso resalta la importancia de una planificación meticulosa y el uso de magnificación en endodoncia para alcanzar resultados clínicos óptimos, incluso en situaciones complejas y desafiantes desde el punto de vista técnico y biológico.

Palabras clave: endodoncia; fractura de instrumento; microscopio operativo odontológico; tratamiento de conducto; reparación ósea.

ABSTRACT

Endodontics has significantly advanced in techniques for the preparation and disinfection of root canals, improving clinical outcomes even in cases with severe periapical involvement. However, the fracture of instruments during endodontic procedures adds complexity to the treatment, with a possibility of failure if the treatment cannot be correctly executed. This case report describes the endodontic resolution of a 14-year-old female patient with an apical lesion in teeth 2.1 and 2.2, and with a fractured bur in the root canal of tooth 2.1. A cone-beam computed

tomography scan was performed to assess the lesion and the fractured instrument, followed by endodontic treatment that included the successful removal of the fractured bur using magnification and micro-instruments. After this, both teeth were conventionally treated, and at the two-year follow-up, the patient was asymptomatic, with complete bone healing of the apical lesion. This case highlights the importance of meticulous planning and the use of magnification in endodontics to achieve optimal clinical outcomes, even in technically and biologically challenging situations.

Keywords: endodontics, instrument fracture, dental operative microscope, root canal treatment, bone healing.

INTRODUCCIÓN

Desde sus inicios como especialidad, la endodoncia ha avanzado significativamente en la adopción de conceptos, estrategias y técnicas para la preparación y desinfección químico-quirúrgica de los conductos radiculares (Patel, 2015). Estas innovaciones buscan prevenir o tratar la periodontitis apical en las piezas dentarias, la cual es una condición que puede comprometer la conservación de las mismas en la cavidad bucal (Garg y Garg, 2010). La importancia de estos avances comprende la utilización de técnicas e instrumentos para mejorar los resultados clínicos, aunque la presencia de compromiso apical sigue siendo un desafío para el clínico, ya que puede influir negativamente en el éxito del tratamiento endodóntico (Imura et al., 2007).

La preparación completa del sistema de conductos es un factor importante para el control del compromiso apical. En este sentido, una complicación comúnmente reportada durante la preparación quirúrgica del conducto radicular es la fractura de instrumentos, que puede involucrar limas endodónticas, espaciadores, lentulos y fresas de Gates-Glidden (Spili et al., 2005). La mayoría de los estudios sobre este tema se centran en el análisis de limas endodónticas fracturadas (Eskibağlar et al., 2023), pero también se han reportado casos extraordinarios de fracturas de otros instrumentos, como las fresas utilizadas para la preparación cameral (Brito-Júnior et al., 2015).

Este reporte de caso tiene como objetivo exponer la resolución endodóntica por vía ortógrada y el seguimiento a dos años de una paciente con una lesión apical relacionada con las piezas dentarias 2.1 y 2.2, ambas con tratamientos endodónticos previamente iniciados. De manera particular, la pieza 2.1 presentaba una fresa fracturada en el conducto radicular, lo que añade complejidad y singularidad al caso.

REPORTE DE CASO

Paciente femenina de 14 años de edad sin antecedentes médicos de relevancia concurrió derivada por su odontólogo a la Facultad de Odontología de la Universidad de Buenos Aires, con motivo de

finalizar dos tratamientos endodónticos comenzados en el sector anterosuperior. Al acudir a la Cátedra de Endodoncia para su atención, se realizó el análisis clínico, y se observaron restauraciones provisionarias por palatino de las piezas 2.1 y 2.2, y, además, la 2.1 presentaba una restauración de composite en mesial y vestibular. Ninguna de estas piezas presentaba dolor a la percusión ni a la palpación, y a nivel de fondo de surco vestibular se observó un trayecto fistuloso. Se tomó una radiografía periapical con radiovisiografía y se constató que en ambas piezas se había realizado un abordaje endodóntico parcial previo y, además, la pieza 2.1 tenía un instrumento endodóntico localizado en el tercio medio del conducto. A nivel apical, una lesión osteolítica involucraba los ápices de las piezas 2.1 y 2.2. Debido a la complejidad del caso, se realizó una tomografía cone-beam de la zona comprometida que permitió mensurar el tamaño de la lesión apical, y determinar la naturaleza del instrumento alojado en la pieza 2.1, compatible con una fresa de preparación cameral del conducto (Figura 1). Se determinó un diagnóstico de tratamiento endodóntico previamente iniciado en las piezas 2.1 y 2.2 con absceso alveolar crónico. El plan de tratamiento propuesto incluyó el tratamiento endodóntico para ambas piezas dentarias, con remoción del instrumento fracturado en la 2.1, restauración plástica y seguimiento a mediano y largo plazo.

Luego de explicarle el plan de tratamiento a los padres de la paciente y de la autorización para la atención con el consentimiento informado, se comenzó con la terapia propuesta. Para comenzar con la atención, se le solicitó a la paciente que realice un enjuague para lograr la antisepsia bucal con 10 mL de

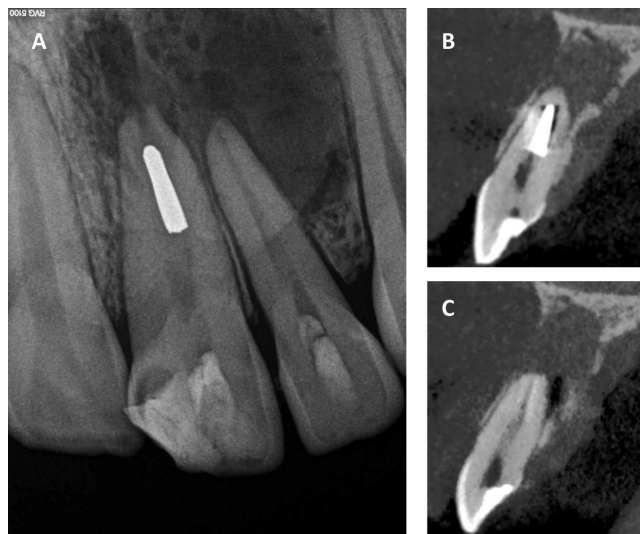

FIGURA 1. A. Radiografía periapical preoperatoria. B. Tomografía cone-beam, corte sagital de la pieza 2.1. En la pieza 2.1 se identifica el instrumento endodóntico localizado en el conducto como imagen radiopaca. C. Tomografía cone-beam, corte sagital de la pieza 2.2.

digluconato de clorhexidina al 0,12% durante un minuto (Plac out colutorio, Laboratorio Bernabo, CABA, Argentina). Aplicada la anestesia infiltrativa en fondo de surco (Clorhidrato de articaína 4% L Adrenalina 1: 100.000, Totalcaína Forte, Bernabó Laboratorio, CABA, Argentina), se procedió con la aislación absoluta de ambas piezas dentarias. Bajo el uso de magnificación con microscopio odontológico operativo (Newton Microscopios, Bernal, Argentina), se removieron las restauraciones provisionarias de ambas piezas dentarias. Una vez que se logró el acceso endodóntico, el tratamiento se centró en retirar el instrumento fracturado en la pieza 2.1. Observando el conducto con alta magnificación, se confirmó la presencia de un fragmento de parte activa de fresa Endo Z, retenida sin movilidad aparente en el tercio medio del incisivo central. Se eligió utilizar una punta de ultrasonido (E4T Woodpecker, China) para vibrar el fragmento dentro del conducto hasta lograr destrabarlo. Una vez que el fragmento se liberó en el tercio medio, se colocó una lima Hedstroëm #50 (Dentsply Maillefer, Ballaigues, Suiza) en el espacio generado entre la fresa fracturada y la pared del conducto radicular para evitar que la misma se deslice nuevamente hacia el tercio apical en el intento de remoción. En ese momento y con el uso de una micropinzza (Dental Tweezer, Zumax, China) se tomó el extremo accesible de la fresa, y se pudo traccionar hacia el exterior del conducto radicular. El total de la maniobra desde la aislación de las piezas hasta la remoción de la fresa involucró 19 minutos (Figura 2 A-F).

A partir de este momento, ambas piezas dentarias fueron tratadas endodónticamente de forma convencional. Se realizó la preparación de accesos de la pieza 2.2, y luego del cateterismo, se tomó la conductometría electrónica con corroboración radiográfica de ambos incisivos. En la pieza 2.1 se utilizó una lima K #80 (Dentsply Maillefer, Ballaigues, Suiza), mientras que para la pieza 2.2 se empleó una lima K #25 (Dentsply Maillefer, Ballaigues, Suiza). La preparación química involucró el uso de lavajes con NaOCl al 2,5% (Tedequim SRL, Córdoba, Argentina) en ambas piezas. Mientras que en la pieza 2.1 se enfatizó en la eficacia del irrigante y en su activación, la pieza 2.2 fue instrumentada con el sistema WaveOne Gold hasta el instrumento 35.06 (Dentsply Maillefer, Ballaigues, Suiza). El volumen total de NaOCl al 2,5% utilizado fue de 20 mL y se activó durante 1 minuto con el sistema de activación sónica EndoActivator (Dentsply, Tulsa, OK) en cada pieza. El anteúltimo lavado se realizó con 5 mL de EDTA al 17% (Tedequim SRL, Córdoba, Argentina), y su activación se realizó durante un minuto con el mismo sistema sónico antes mencionado. Para finalizar la preparación química, el último lavado se realizó en ambas piezas con NaOCl al 2,5%, y se prosiguió con el secado de los conductos con conos de papel estériles. Se colocaron conos de gutapercha principales que llegaban a longitud de trabajo con ajuste correcto para tomar la radiografía de conometría, correspondientes a #80 en la pieza 2.1 y #35.06 en la pieza 2.2. El cemento sellador seleccionado fue a base de resina (Ad-Seal, META

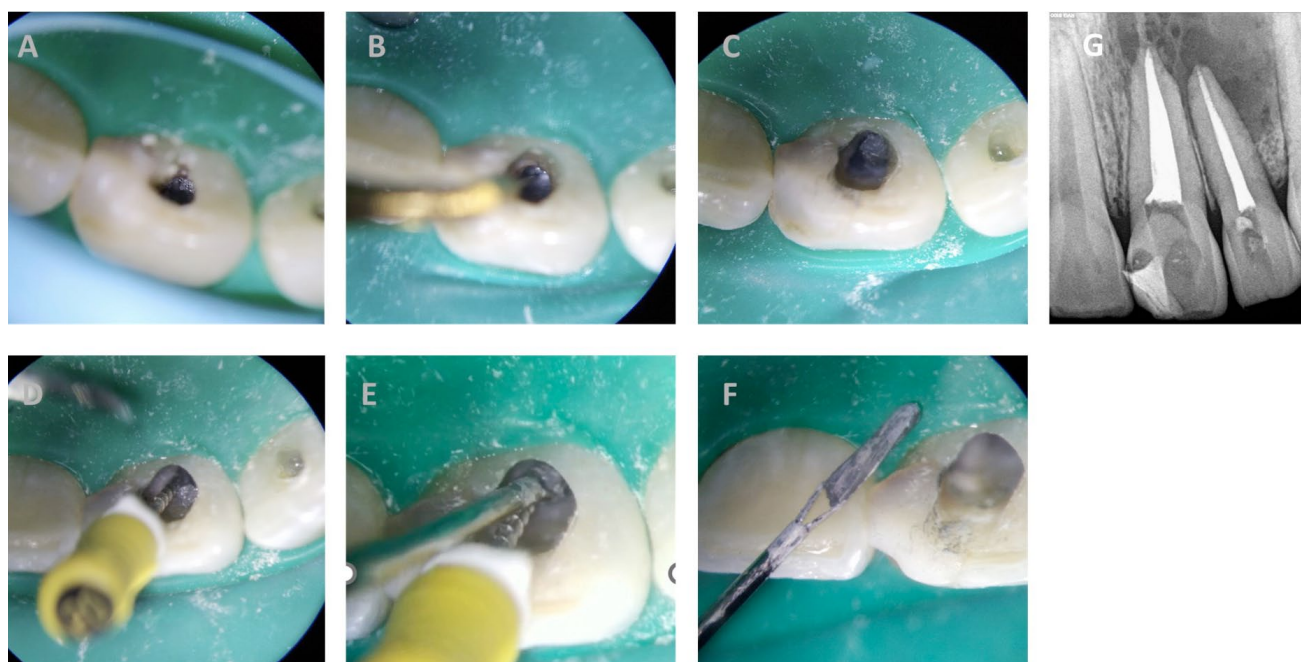


FIGURA 2. A. Localización de instrumento fracturado. B. Vibración con punta de ultrasonido. C. Instrumento movilizado dentro del conducto. D. Instrumento trabado con lima Hedstroëm. E. Instrumento tomado con micropinzza. F. Instrumento retirado. G. Radiografía periapical posoperatoria inmediata.

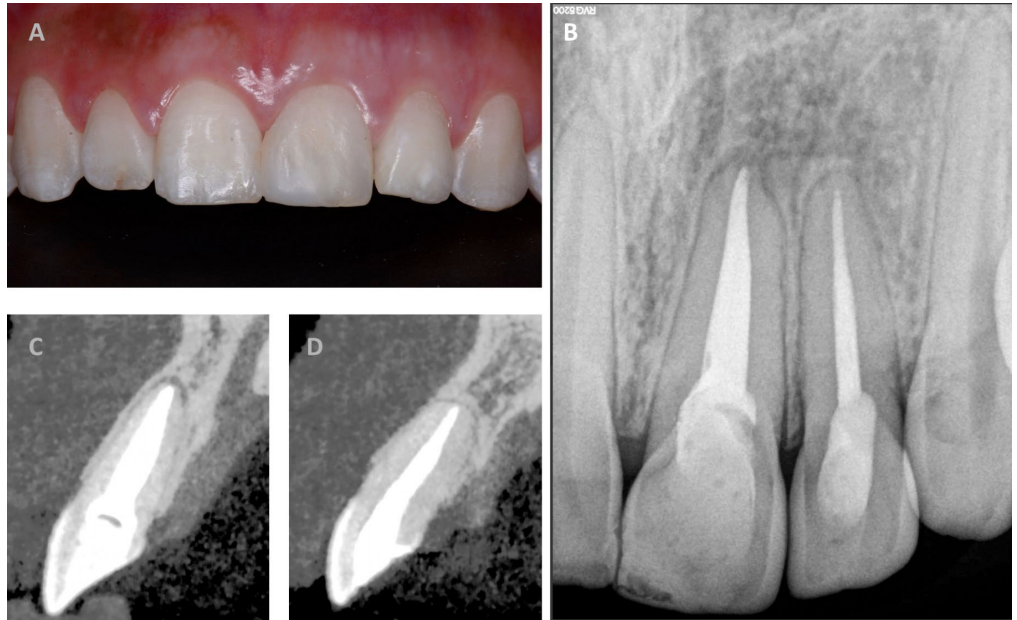


FIGURA 3. Control a dos años. **A.** Imagen clínica frontal. **B.** Radiografía periapical. **C.** Tomografía cone-beam, corte sagital de la pieza 2.1. **D.** Tomografía cone-beam, corte sagital de la pieza 2.2.

BIOMED, Corea) y la obturación se llevó a cabo con técnica híbrida de Tagger, utilizando conos de gutapercha accesorios y gutacondensador #45 (Dentsply Maillefer, Ballaigues, Suiza). Se realizó el corte de los conos con fresa redonda a alta velocidad por debajo del límite amelocementario en ambas piezas dentarias y se condensó la obturación con condensadores manuales en frío. Se colocaron restauraciones provisionarias con ionómero vítreo (Ionofil Molar, VOCO, Alemania) y se tomó la radiografía posoperatoria inmediata (Figura 2G). Se indicó medicación analgésica por 48 horas y se dieron las indicaciones habituales para los cuidados inmediatos posendodónticos. Se recitó a la paciente para realizar las restauraciones plásticas correspondientes y se indicaron controles a mediano y largo plazo.

En el control a dos años, la paciente se encontraba clínicamente asintomática. Ninguna de las piezas tratadas presenta sintomatología a la percusión, ni a la palpación. Al realizar el análisis radiográfico, se observó la reparación de la lesión apical, hecho que se evidenció en el control de la tomografía cone-beam, donde se denotó la curación ósea con remisión de la lesión osteolítica previa (Figura 3).

DISCUSIÓN

El presente caso clínico resalta la importancia de una planificación meticulosa y una ejecución precisa para alcanzar el éxito en endodoncia, incluso en situaciones de alta complejidad, tanto desde el punto de vista biológico como técnico. Con respecto al diagnóstico y eventual plan de tratamiento, en cada caso es imperioso realizar una detección precisa de la pieza dentaria causal de patología apicoperiapical, sobre todo en aquellos casos con lesiones óseas extensas. La visualización en imágenes radiográficas y tomográficas de lesiones que abarcan a piezas

adyacentes a la pieza que evidentemente tiene la afección y la posibilidad de que estas piezas involucradas en la lesión respondan negativamente al test de sensibilidad no sería un parámetro indicativo de necesidad de tratamiento endodóntico de las mismas. En este sentido, sí es necesario el control clínico, radiográfico y tomográfico del resto de las piezas involucradas en la lesión, luego de completado el tratamiento de la que originó la patología, considerando la posibilidad de reorientar el plan de tratamiento. Casos descritos en los cuales las lesiones abarcan varias piezas dentarias y en los que sólo se trató a la causal con resultado exitoso en la resolución sustentan esta indicación (Decanini et al., 2024). En este caso, al ya tener la apertura realizada la pieza 2.2 al momento de la consulta, sólo quedó la opción de realizar la terapia endodóntica correspondiente. Aunque la presencia de instrumentos fracturados en el conducto radicular puede influir negativamente en la realización de una terapia endodóntica conforme a los estándares adecuados, la literatura no proporciona evidencia concluyente sobre la correlación entre la disminución de la tasa de éxito y la presencia de dichos instrumentos fracturados. Además, en casos con compromiso apical, se ha reportado que el factor predictivo de fracaso sería la presencia de una lesión osteolítica previa, más que la presencia de un instrumento fracturado en el conducto radicular (Spili et al., 2005).

En la literatura se menciona principalmente la fractura de limas en el conducto radicular, no siendo habitual el reporte de fresas fracturadas que se encuentren en posición media o apical, como en el presente caso. En el reporte aquí presentado, se infiere que luego la fractura de la fresa y tras el intento de remover el fragmento sin la magnificación adecuada, éste se deslizó involuntariamente hacia el tercio

final del conducto. Como consecuencia, la maniobra resultó en que la fresa se ubicara en la posición más apical posible, y quedara trabada en la porción más estrecha del conducto.

Es importante identificar el momento de la fractura del instrumento endodóntico durante la preparación del conducto, ya que si éste no es retirado, puede influir negativamente en el resultado final del tratamiento. Las fracturas ocurridas al inicio de la preparación, en comparación con aquellas ocurridas al final, después de la limpieza y conformación, pueden tener un efecto diferente en la resolución del caso debido al poco grado de desinfección que se tiene al comienzo del tratamiento (Rotstein e Ingle, 2019). Por ello, en este caso era esencial realizar la extracción del fragmento fracturado para asegurar un abordaje endodóntico completo. Como en todos los casos donde se decide retirar un instrumento fracturado, el uso de un microscopio operativo que permita la visualización precisa del instrumento y de microinstrumentos para su manipulación, son cruciales para el éxito del intento de remoción (McGuigan et al., 2013). Es por este motivo que se destaca la importancia del uso de magnificación, que en este caso permitió identificar el fragmento fracturado, su liberación y la prevención de su deslizamiento hacia apical, mediante el uso de una lima como traba en el espacio generado. La posibilidad de tomar y retirar el fragmento con una micropinzas específica permitió que el resto de la terapia endodóntica se realizara conforme a los estándares apropiados, logrando así una resolución técnica adecuada.

CONCLUSIÓN

La resolución exitosa de este caso clínico destaca la importancia de una planificación cuidadosa y del uso de magnificación en la terapia endodóntica. A pesar de la complejidad añadida por la presencia de un instrumento fracturado, la intervención adecuada permitió superar este desafío y alcanzar un resultado clínico óptimo. La paciente permaneció asintomática durante el seguimiento a dos años, evidenciando la reparación de la lesión apical y la curación ósea.

REFERENCIAS

Brito-Júnior, M., Normanha, J. A., Camilo, C. C., Faria-e-Silva, A. L., Saquy, P. C., Ferraz, M. A., y Silva-Sousa, Y. T. (2015). Alternative techniques to remove fractured instrument fragments from the apical third of root canals: report of two cases. *Brazilian Dental Journal*, 26(1), 79–85. <https://doi.org/10.1590/0103-6440201302446>

Decanini, M. G., Consoli Lizzi, E. P., y Rodríguez, P. A. (2024). Avances en endodoncia regenerativa: reporte de caso con uso de la membrana amniótica humana. *Revista de la Facultad de Odontología de la Universidad de Buenos Aires*, 39(91), 49–55. <https://doi.org/10.62172/revfouba.n91.a200>

Eskibağlar, M., Özata, M. Y., Ocak, M. S., y Öztekin, F. (2023). Investigation of fracture prevalence of instruments used in root canal treatments at a faculty of dentistry: a prospective study. *Restorative Dentistry & Endodontics*, 48(4), e38. <https://doi.org/10.5395/rde.2023.48.e38>

Garg, N., y Garg, A. (2010). *Textbook of endodontics* (2da ed.). Boydell & Brewer Ltd. <https://doi.org/10.5005/jp/books/11355>

Imura, N., Pinheiro, E. T., Gomes, B. P., Zaia, A. A., Ferraz, C. C., y Souza-Filho, F. J. (2007). The outcome of endodontic treatment: a retrospective study of 2000 cases performed by a specialist. *Journal of Endodontics*, 33(11), 1278–1282. <https://doi.org/10.1016/j.joen.2007.07.018>

McGuigan, M. B., Louca, C., y Duncan, H. F. (2013). Clinical decision-making after endodontic instrument fracture. *British Dental Journal*, 214(8), 395–400. <https://doi.org/10.1038/sj.bdj.2013.379>

Patel, B. (2015). *Endodontic diagnosis, pathology and treatment planning: mastering clinical practice*. Springer International Publishing. <https://doi.org/10.1007/978-3-319-15591-3>

Rotstein, I., e Ingle, J. I. (2019). *Ingle's endodontics* (7ma ed.). People's Medical Publishing House. <https://www.wolterskluwer.com/en/solutions/ovid/ingles-endodontics-8128>

Spili, P., Parashos, P., y Messer, H. H. (2005). The impact of instrument fracture on outcome of endodontic treatment. *Journal of Endodontics*, 31(12), 845–850. <https://doi.org/10.1097/01.don.0000164127.62864.7c>

CONFLICTO DE INTERÉS

Los autores declaran no tener ningún conflicto de interés.

Dirección para correspondencia

Cátedra de Endodoncia
Facultad de Odontología
Universidad de Buenos Aires
Marcelo T de Alvear 2142, Piso 4to A
Ciudad Autónoma de Buenos Aires, C1122AAH
eugenia.consoli@dontologia.uba.ar

La Revista de la Facultad de Odontología de la Universidad de Buenos Aires se encuentra bajo una Licencia Creative Commons Atribución-NoComercial-SinDerivadas 4.0

