

Técnica de Apexificación con un Sustituto Bioactivo de la Dentina en una Sola Sesión. Caso Clínico

Apexification Technique with a Bioactive Dentine Substitute in a Single Session. Clinical Case

Recibido 04/11/2020

Aceptado 02/02/2021

Consoli Lizzi EP, Corominola PL,
Martínez P, Nastri ML, Rimaro GA,
Rodríguez PA

Universidad de Buenos Aires
Facultad de Odontología
Cátedra de Endodoncia
Buenos Aires, Argentina

RESUMEN

Las piezas con necrosis pulpar y ápice abierto son un desafío de la práctica clínica endodóntica. Durante mucho tiempo estas piezas han sido tratadas con la técnica de apexificación con hidróxido de calcio. Esta técnica estimula la formación de una barrera calcificada a nivel apical, pero a partir de varias sesiones de tratamiento y los riesgos asociados que esto conlleva. Hoy en día, con el desarrollo de nuevas tecnologías, están a disposición materiales biocerámicos que permiten realizar el protocolo en una sola sesión. El Biodentine es un biocerámico con tiempo de fraguado corto y buena capacidad de sellado, que permite reducir los tiempos clínicos. El objetivo de este trabajo es presentar un caso clínico de una pieza dentaria diagnosticada con necrosis pulpar y con apicoformación incompleta, tratada con una técnica de apexificación con Biodentine en una sesión.

Palabras clave: apicoformación incompleta, necrosis pulpar, biocerámicos, biomateriales, técnica de apexificación.

ABSTRACT

Teeth with pulp necrosis and open apex are a real challenge with regard to the endodontic practice. For a long time, the apexification technique with calcium hydroxide has been the treatment of choice for this kind of teeth. It stimulates the formation of an apical calcified barrier after several treatment sessions and has indeed associated risks. At present, the availability of bioceramic materials due to the advance and development of new technologies allow the clinician to finish the protocol in one session. Biodentine is a bioceramic material with short setting time and good sealing ability that allows to shorten the time in the clinical practice. The aim of this work is to present a case report of a teeth diagnosed with pulp necrosis and open apex, treated with an apexification technique using Biodentine in one session.

Keywords: incomplete apexification, pulp necrosis, bioceramic material, biomaterials, apexification technique.

INTRODUCCIÓN

La Organización Mundial de la Salud (OMS) define a la caries dental como un proceso de origen multifactorial localizado, que se inicia luego de la erupción dentaria, caracterizado por el reblandecimiento del tejido duro de la pieza dentaria y que evoluciona hasta la formación de una cavidad. Si bien todos los individuos pueden sufrir caries en algún momento de la vida, son los niños la población que se encuentra más en riesgo a sufrir esta enfermedad (Petersen, 2003).

Con respecto a los traumatismos dentarios, según Andreasen y Ravn, un 46% de los niños han sufrido algún tipo de traumatismo en dentición temporaria o permanente y, teniendo en cuenta que el segundo pico de traumatismos es entre los 9 y 10 años, estas lesiones pueden ocurrir cuando la pieza dentaria aún no terminó su formación completa (Andreasen y Ravn, 1972).

Es importante conocer los tiempos biológicos de formación dentaria y considerar que la porción radicular de las piezas dentarias tarda en finalizar su formación completa hasta 3 años luego de la erupción (Bhaskar, 1991). La afección pulpar por caries o traumatismos durante este período propone al clínico un gran desafío. Cuando una pieza con formación radicular incompleta sufre una inflamación pulpar, que desencadena finalmente una necrosis pulpar, se interrumpe la formación radicular natural. Como consecuencia, la pieza dentaria detiene su crecimiento, permaneciendo con paredes dentinarias débiles, conducto amplio y ápice abierto.

Las piezas dentarias con apicoformación incompleta, necrosis pulpar y patologías apicales son un gran desafío para el endodoncista. Por ello el diagnóstico correcto permitirá proyectar un tratamiento más predecible (Trope, 2010).

La técnica más referenciada para el tratamiento de estas piezas dentarias es la apexificación, que se define como un método para inducir la formación de una barrera calcificada en una raíz con un ápice abierto, aplicado a piezas con pulpas necróticas (American Association of Endodontists, 2020).

En la técnica de apexificación con hidróxido de calcio, se induce la formación de una barrera calcificada apical, que permite llevar a cabo una posterior terapia endodóntica convencional. Algunas de las desventajas con las que se encuentra el clínico al momento de aplicar esta terapéutica son el número de sesiones que precisa para completar el protocolo, la posibilidad de contaminación bacteriana a través de la corona entre sesiones (Cvek, 1992), y la disminución de la resistencia a la fractura demostrada en tratamientos prolongados con hidróxido de calcio (Andreasen et al., 2002). El advenimiento de nuevos materiales en las últimas

décadas permitió superar algunas desventajas de la técnica con hidróxido de calcio y planteó la posibilidad de la creación de un tapón apical en una sesión. Esto fue posible gracias al desarrollo del grupo de materiales conocidos como biocerámicos, que han sido introducidos al mercado hace pocas décadas, y contribuyen a la evolución de las terapéuticas de la práctica endodóntica (Raghavendra et al. 2017).

Torabinejad introdujo al mercado en 1993 el Trióxido Mineral Agregado (MTA), y fue este el primer material biocerámico utilizado con éxito en endodoncia. Este material, basado en silicato tricálcico, proporciona buenas propiedades de biocompatibilidad, antibacteriana y regenerativas. Tiene una amplia gama de aplicaciones clínicas, destacando que puede ser utilizado en piezas con apicoformación incompleta, que precisan creación de stops o tapones apicales (Parirokh y Torabinejad, 2010a, 2010b; Torabinejad y Parirokh, 2010). Sin embargo, el MTA utilizado en terapias de apexificación presenta dificultades como el tiempo prolongado de endurecimiento del material, interacciones negativas con otros materiales, dificultades en su manipulación y posibilidad de tinción de los tejidos dentarios (Camilleri, 2011; Eid et al., 2012; Malkondu et al., 2014).

En la búsqueda de nuevos materiales que superen las desventajas que posee el MTA (Kaur et al., 2017), en el año 2009 fue introducido al mercado Biodentine (Septodont, St Maur des Fosses, Francia)¹.

El Biodentine es un material inorgánico y no metálico, compuesto por una fase de polvo de silicato tricálcico con carbonato de calcio como relleno y óxido de zirconio como radiopacificador. Su fase acuosa está compuesta por cloruro de calcio y agua, y un agente reductor (Bachoo et al., 2013). Se comercializa pre-dosificado, lo que brinda propiedades más reproducibles, comparado con aquellos materiales que deben ser dosificados y mezclados por el operador. El fabricante recomienda su uso para: restauración temporaria de esmalte, restauración permanente de dentina, restauración de lesiones coronarias extensas, restauración de lesiones radiculares, recubrimiento pulpar, pulpotomías, reparación de perforaciones radiculares o furcales, reabsorciones dentinarias internas y externas, sellado apical en microcirugía apical y apexificación.

Según Torabinejad et al., (1995), el tiempo de fraguado prolongado en un material puede conducir a la pérdida parcial del mismo, y a la alteración de la interface durante la fase final del procedimiento. En este sentido, Biodentine presenta una ventaja comparado con el Trióxido Mineral Agregado, ya que tiene un tiempo de fraguado de 12 minutos, mientras que el MTA necesita de 2 horas 45 minutos (Torabinejad et al., 1995;

1 Biodentine™; Active Biosilicate Technology™. Package Insert. Septodont, Saint Maur Des Fossés, France. Disponible en: <https://www.septodontusa.com/products/biodentine>.

Parirokh y Torabinejad, 2010a; Grech et al., 2013). Se presentará a continuación un caso clínico de una pieza dentaria diagnosticada con necrosis pulpar y ápice abierto, tratado con técnica de apexificación en una sesión con Biodentine.

CASO CLÍNICO

Paciente masculino de 14 años de edad se presenta a la Cátedra de Endodoncia de la Facultad de Odontología de la Universidad de Buenos Aires, con motivo de consulta de dolor en un molar inferior derecho. Al examen clínico se observa pieza 4.7 con restauración coronaria oclusal y presenta dolor a la percusión y palpación en fondo de surco, con respuesta negativa al test de sensibilidad al frío. Se toma una radiografía periapical donde se observa restauración coronaria en cercanía de cámara pulpar y ápice abierto (Figura 1A). Se arriba a un diagnóstico de necrosis pulpar y periodontitis apical aguda en pieza 4.7, y se propone un tratamiento de apexificación en una sesión con material biocerámico (Biodentine).

Anestesiada la zona, se realizó aislamiento absoluto de la pieza dentaria. Se retiró la restauración coronaria para llevar a cabo la apertura de la cámara pul-

par. Una vez realizado el cateterismo con lima K #20, se prepararon los accesos, irrigando con aguja 25G y solución de hipoclorito de sodio al 2,5%. Para establecer la longitud de trabajo correcta, se tomó la conductometría electrónica, y se confirmó con la radiografía correspondiente (Figura 1B); luego se procedió a instrumentar con limas de endodoncia mecanizada Wave One Gold large. Como anteúltimo lavaje se utilizó EDTA 17% y se realizó un lavaje final con solución fisiológica estéril.

Realizado el secado del conducto con conos de papel, se preparó una cápsula de unidosis de Biodentine (Figura 2A) siguiendo las indicaciones del fabricante. En este momento se buscó utilizar el biocerámico para la creación de un tapón a nivel apical, que permitiera en la misma sesión realizar una obturación con gutapercha. Para su utilización, la cápsula que contiene el polvo debe ser abierta y se le deben agregar 5 gotas del líquido, para ser colocada en el amalgamador por 30 segundos. Una vez preparado el biocerámico, se llevó al conducto distal con su correspondiente aplicador (Figuras 2B y C) para ser condensado y lograr un tapón a nivel apical con limas emboladas (Figura 2D).

Finalizada la condensación del tapón apical de apro-

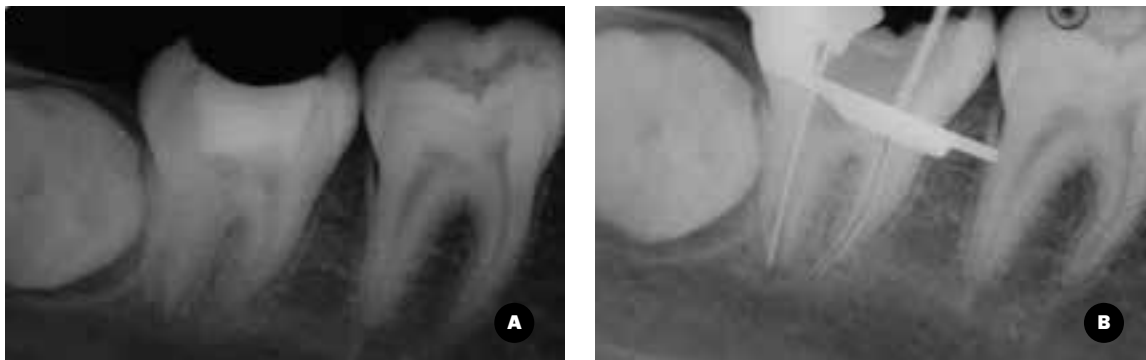


FIGURA 1A. Radiografía periapical preoperatoria donde se observa apicoformación incompleta pieza dentaria 4.7 **1B.** Conductometría

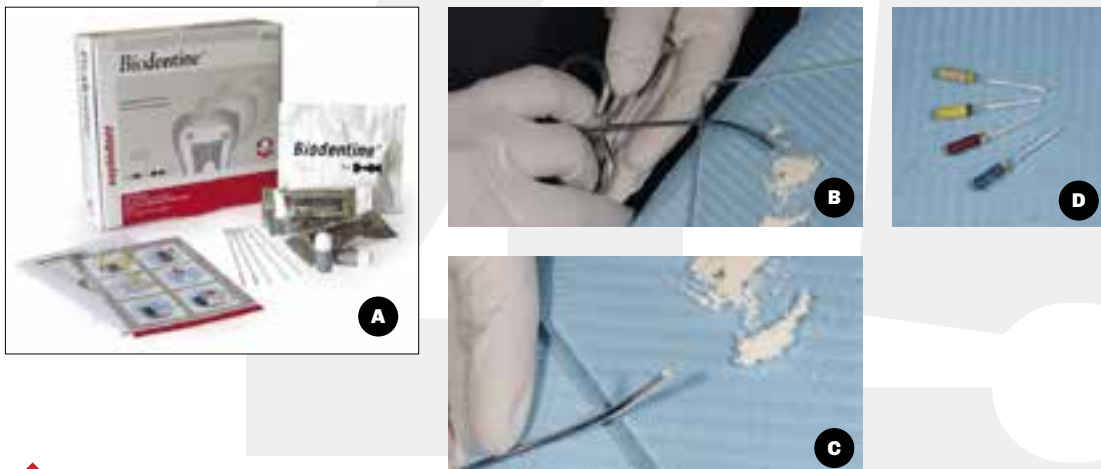


FIGURA 2A. Presentación comercial Biodentine **B Y C.** Colocación del material en aplicador, luego de mezclado en amalgamador según indicaciones del fabricante. **D.** Instrumental adaptado para condensación en conducto distal

ximadamente 3 mm en el conducto distal, se tomó la conometría y se pudo proceder para terminar la endodoncia de manera convencional con protocolo vigente. Se realizó restauración provisoria, radiografía posoperatoria (Figura 3) y restauración plástica definitiva.

DISCUSIÓN

La técnica de apexificación es un procedimiento que se utiliza para inducir la formación de una barrera calcificada en una raíz con ápice abierto o un continuo desarrollo apical de dientes con raíces incompletas que presentan una pulpa necrótica (American Association of Endodontists, 2020). Esta técnica está ampliamente descrita y se utilizó durante mucho tiempo mediante la colocación de hidróxido de calcio como medicación intraconducto, hasta lograr el cierre apical (Foreman y Barnes, 1990; Dominguez Reyes et al., 2005). El hidróxido de calcio fue introducido por Hermann (1920) y descrito para apexificación en la década del '60 por Kaiser (1964) y Frank (1966). El tiempo de duración de estos tratamientos es muy variable, Finucane y Kinirons (1999), luego de evaluar la técnica de apexificación con hidróxido de calcio sobre 44 piezas dentarias, mencionan variación en la duración de 13 a 67 semanas, con un promedio de 34.2 semanas.

La técnica con hidróxido de calcio tiene algunas desventajas, como un tratamiento prolongado de múltiples sesiones y posibilidad de reinfección por filtrado de la restauración provisoria, dificultad para el seguimiento de pacientes, cierre apical impredecible y probabilidad de fracturas radiculares (Flanagan, 2014). Otra de las situaciones descritas es la posibilidad de debilitamiento de la pieza dentaria a partir de largos períodos de utilización de hidróxido de calcio (Cvek, 1992).

La introducción del MTA, como un material novedoso, permitió la realización de la técnica de apexificación con demostrada biocompatibilidad y buena capacidad de sellado (Torabinejad y Parirokh, 2010). Este material induce la formación de nuevo cemento y ligamento periodontal, proporcionando grandes ventajas con respecto a la técnica utilizada con anterioridad (Bakland y Andreasen, 2012). Como se mencionó previamente, el tiempo prolongado de fraguado es una desventaja de este material. Con referencia a esto, VanderWeele et al., (2006) sugieren que para disminuir la posibilidad de desadaptación del MTA luego de su colocación, debe mantenerse intacto durante, como mínimo 72 horas. Un estudio ex vivo concluye que hay diferencia significativa en cuanto a la microfiltración apical, comparando cuando se realizó la obturación inmediata a la colocación de MTA y cuando la misma se dilató 24 horas con el objetivo de esperar el tiempo de fraguado del MTA. Se sugiere entonces que lo indicado luego del sellado con MTA, sería dilatar la obturación final en otra sesión (Yazdizadeh et al., 2013).

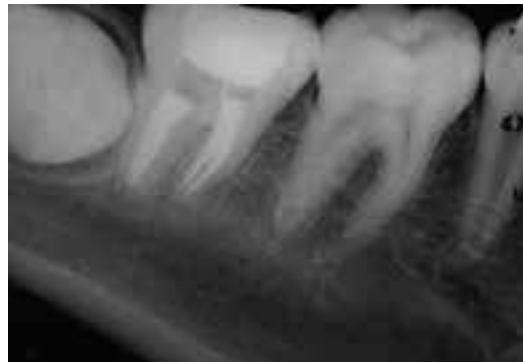

FIGURA 3. Radiografía posoperatoria inmediata

El primer caso de apexificación donde se realizó un tapón apical utilizando Biodentine fue publicado en el año 2014 por Nayak y Hasan. En los controles clínicos se constató la resolución de la sintomatología, y radiográficamente se comprobó no solo la curación de la lesión apical preexistente, sino también la formación de una barrera calcificada a nivel apical. Este trabajo ya cita la importancia de utilizar un material que endurezca rápidamente, para terminar las maniobras clínicas en una sola sesión, y evitar el riesgo de reinfección. Considerando esto, Biodentine muestra una gran ventaja en contraposición al MTA, ya que permite realizar, luego del tiempo de fraguado de 12 minutos, la obturación final con gutapercha en una misma sesión (Vidal et al., 2016; Bajwa et al., 2015; Nayak y Hasan, 2014). Otro estudio demuestra que posee propiedades mecánicas similares a las de la dentina y no induce a la tinción de las piezas dentarias (Zanini et al., 2012). Este punto es muy importante, ya que según Zerman y Cavalleri (1993), más del 90% de las piezas analizadas en su estudio, que han sufrido traumatismo dentario, son incisivos centrales y laterales superiores. Al momento de elegir un material que simplifique la manipulación, Biodentine tiene buenas características. Su presentación, en cápsula y pipeta dosificadas por el fabricante, asegura un material con propiedades reproducibles, ya que el operador no debe realizar la dosificación y mezcla de manera manual.

En concordancia con el caso clínico presentado en esta ocasión, varios reportes de casos donde se realiza apexificación con Biodentine, reflejan resultados clínicos y radiográficos contundentes (Bajwa et al., 2015; Khetarpal et al., 2014; Kenchappa et al., 2015). Por ello se concluye que el material de elección para resolver un caso clínico con las características complejas como las que posee este reporte de caso, debe ser aquel que tenga un tiempo reducido de fraguado y que sea de sencillo manejo.

CONCLUSIONES

En este caso clínico, la creación de un tapón apical con Biodentine permitió realizar una obturación con gutapercha inmediata y sellado coronal definitivo, generando resultados clínicos inmediatos favorables. Sin duda, se necesitan más estudios y reportes de casos clínicos con seguimiento, para continuar evaluando el comportamiento clínico de estos materiales.

REFERENCIAS

- American Association of Endodontists. (2020). Glossary of endodontic terms. <https://www.aae.org/specialty/clinical-resources/glossary-endodontic-terms/>
- Andreasen JO y Ravn JJ. (1972). Epidemiology of traumatic dental injuries to primary and permanent teeth in a Danish population sample. *Int J Oral Surg*, 1(5), 235–239. [https://doi.org/10.1016/s0300-9785\(72\)80042-5](https://doi.org/10.1016/s0300-9785(72)80042-5)
- Andreasen JO, Farik B y Munksgaard EC. (2002). Long-term calcium hydroxide as a root canal dressing may increase risk of root fracture. *Dent Traumatol*, 18(3), 134–137. <https://doi.org/10.1034/j.1600-9657.2002.00097.x>
- Bachoo IK, Seymour D y Brunton P. (2013). A biocompatible and bioactive replacement for dentine: is this a reality? The properties and uses of a novel calcium-based cement. *Br Dent J*, 214(2), E5. <https://doi.org/10.1038/sj.bdj.2013.57>
- Bajwa NK, Jingarwar MM y Pathak A. (2015). Single visit apexification procedure of a traumatically injured tooth with a novel bioinductive material (Biodentine). *Int J Clin Pediatr Dent*, 8(1), 58–61. <https://doi.org/10.5005/jp-journals-10005-1284>
- Bakland LK y Andreasen JO. (2012). Will mineral trioxide aggregate replace calcium hydroxide in treating pulpal and periodontal healing complications subsequent to dental trauma? A review. *Dent Traumatol*, 28(1), 25–32. <https://doi.org/10.1111/j.1600-9657.2011.01049.x>
- Bhaskar SN. (1991). Orban's oral histology and embryology. (11th ed.). (pp. 382). Mosby-Year Book.
- Camilleri J. (2011). Scanning electron microscopic evaluation of the material interface of adjacent layers of dental materials. *Dent Mater*, 27(9), 870–878. <https://doi.org/10.1016/j.dental.2011.04.013>
- Cvek M. (1992). Prognosis of luxated non-vital maxillary incisors treated with calcium hydroxide and filled with gutta-percha. A retrospective clinical study. *Endod Dent Traumatol*, 8(2), 45–55. <https://doi.org/10.1111/j.1600-9657.1992.tb00228.x>
- Dominguez Reyes A, Muñoz Muñoz L y Aznar Martín T. (2005). Study of calcium hydroxide apexification in 26 young permanent incisors. *Dent Traumatol*, 21(3), 141–145. <https://doi.org/10.1111/j.1600-9657.2005.00289.x>
- Eid AA, Komabayashi T, Watanabe E, Shiraishi T y Watanabe I. (2012). Characterization of the mineral trioxide aggregate-resin modified glass ionomer cement interface in different setting conditions. *J Endod*, 38(8), 1126–1129. <https://doi.org/10.1016/j.joen.2012.04.013>
- Finucane D y Kinirons MJ. (1999). Non-vital immature permanent incisors: factors that may influence treatment outcome. *Endod Dent Traumatol*, 15(6), 273–277. <https://doi.org/10.1111/j.1600-9657.1999.tb00787.x>
- Flanagan TA. (2014). What can cause the pulps of immature, permanent teeth with open apices to become necrotic and what treatment options are available for these teeth. *Aust Endod J*, 40(3), 95–100. <https://doi.org/10.1111/aej.12087>
- Foreman PC y Barnes IE. (1990). Review of calcium hydroxide. *Int Endod J*, 23(6), 283–297. <https://doi.org/10.1111/j.1365-2591.1990.tb00108.x>
- Frank AL. (1966). Therapy for the divergent pulpless tooth by continued apical formation. *J Am Dent Assoc*, 72(1), 87–93. <https://doi.org/10.14219/jada.archive.1966.0017>
- Grech L, Mallia B y Camilleri J. (2013). Investigation of the physical properties of tricalcium silicate cement-based root-end filling materials. *Dent Mater*, 29(2), e20–e28. <https://doi.org/10.1016/j.dental.2012.11.007>
- Hermann BW. (1920). Calciumhydroxyd als mittel zurn behandel und füllen von xahnwurzelkanälen. [Tesis]. Würzburg.
- Kaiser HJ. (1964). Management of wide-open canals with calcium hydroxide. 21st Annual Meeting of the American Association of Endodontists. Washington, DC. Apr.

- Kaur M, Singh H, Dhillon JS, Batra M y Saini M. (2017). MTA versus Biodentine: review of literature with a comparative analysis. *J Clin Diagn Res*, 11(8), ZG01–ZG05. <https://doi.org/10.7860/JCDR/2017/25840.10374>
- Kenchappa M, Gupta S, Gupta P y Sharma P. (2015). Dentine in a capsule: clinical case reports. *J Indian Soc Pedod Prev Dent*, 33(3), 250–254. <https://doi.org/10.4103/0970-4388.160404>
- Khetarpal A, Chaudhary S, Talwar S y Verma M. (2014). Endodontic management of open apex using Biodentine as a novel apical matrix. *Indian J Dent Res*, 25(4), 513–516. <https://doi.org/10.4103/0970-9290.142555>
- Malkondu Ö, Karapinar Kazandağ M y Kazazoğlu E. (2014). A review on biodentine, a contemporary dentine replacement and repair material. *Biomed Res Int*, 2014, 160951. <https://doi.org/10.1155/2014/160951>
- Nayak G y Hasan MF. (2014). Biodentine-a novel dentinal substitute for single visit apexification. *Restor Dent Endod*, 39(2), 120–125. <https://doi.org/10.5395/rde.2014.39.2.120>
- Parirokh M y Torabinejad M. (2010a). Mineral trioxide aggregate: a comprehensive literature review--Part I: chemical, physical, and antibacterial properties. *J Endod*, 36(1), 16–27. <https://doi.org/10.1016/j.joen.2009.09.006>
- Parirokh M y Torabinejad M. (2010b). Mineral trioxide aggregate: a comprehensive literature review--Part III: Clinical applications, drawbacks, and mechanism of action. *J Endod*, 36(3), 400–413. <https://doi.org/10.1016/j.joen.2009.09.009>
- Petersen PE y WHO Oral Health Programme. (2003). The world oral health report 2003: continuous improvement of oral health in the 21st century - the approach of the WHO Global Oral Health Programme. https://www.who.int/oral_health/media/en/orh_report03_en.pdf
- Raghavendra SS, Jadhav GR, Gathani KM y Kotadia P. (2017). Bioceramics in endodontics - a review. *J Istanbul Univ Fac Dent*, 51(3 Suppl 1), S128–S137. <https://doi.org/10.17096/jiufd.63659>
- Torabinejad M, Hong CU, McDonald F y Pitt Ford TR. (1995). Physical and chemical properties of a new root-end filling material. *J Endod*, 21(7), 349–353. [https://doi.org/10.1016/S0099-2399\(06\)80967-2](https://doi.org/10.1016/S0099-2399(06)80967-2)
- Torabinejad M y Parirokh M. (2010). Mineral trioxide aggregate: a comprehensive literature review--part II: leakage and biocompatibility investigations. *J Endod*, 36(2), 190–202. <https://doi.org/10.1016/j.joen.2009.09.010>
- Trope M. (2010). Treatment of the immature tooth with a non-vital pulp and apical periodontitis. *Dent Clin North Am*, 54(2), 313–324. <https://doi.org/10.1016/j.cden.2009.12.006>
- Vanderweele RA, Schwartz SA y Beeson TJ. (2006). Effect of blood contamination on retention characteristics of MTA when mixed with different liquids. *J Endod*, 32(5), 421–424. <https://doi.org/10.1016/j.joen.2005.09.007>
- Vidal K, Martin G, Lozano O, Salas M, Trigueros J y Aguilar G. (2016). Apical Closure in Apexification: A Review and Case Report of Apexification Treatment of an Immature Permanent Tooth with Biodentine. *J Endod*, 42(5), 730–734. <https://doi.org/10.1016/j.joen.2016.02.007>
- Yazdizadeh M, Bouzarjomehri Z, Khalighinejad N y Sadri L. (2013). Evaluation of apical microleakage in open apex teeth using MTA apical plug in different sessions. *ISRN Dent*, 2013, 959813. <https://doi.org/10.1155/2013/959813>
- Zanini M, Sautier JM, Berdal A y Simon S. (2012). Biodentine induces immortalized murine pulp cell differentiation into odontoblast-like cells and stimulates biomineralization. *J Endod*, 38(9), 1220–1226. <https://doi.org/10.1016/j.joen.2012.04.018>
- Zerman N y Cavalleri G. (1993). Traumatic injuries to permanent incisors. *Endod Dent Traumatol*, 9(2), 61–64. <https://doi.org/10.1111/j.1600-9657.1993.tb00661.x>

CONFLICTOS DE INTERÉS

Los autores declaran no tener ningún conflicto de interés.

Dirección para correspondencia

Cátedra de Endodoncia
Facultad de Odontología
Universidad de Buenos Aires
M T de Alvear 2142, Piso 4A
Ciudad Autónoma de Buenos Aires, C1122AAH
eugenia.consoli@odontologia.uba.ar